testing and HPV 16,18 vaccination. J Natl Cancer Inst. 2008 Mar 5;100(5):308-20. doi: 10.1093/jnci/djn019. Epub 2008 Feb 26.

Kulasingam SL, Havrilesky L, Ghebre R, Myers ER. Screening for Cervical Cancer: A Decision Analysis for the U.S. Preventive Services Task Force [Internet]. Rockville (MD): Agency for Healthcare Research and Quality (US); 2011 May. Report No.: 11-05157-EF-1. U.S. Preventive Services Task Force Evidence Syntheses, formerly Systematic Evidence Reviews.

МИНИСТЕРСТВО ЗДРАВООХРАНЕНИЯ РОССИЙСКОЙ ФЕДЕРАЦИИ
(Минздрав России)
ЗАМЕСТИТЕЛЬ МИНИСТРА

Рахмановский пер., 3, Москва, ГСП-4, 127994
тел.: (495) 628-44-53, факс: (495) 628-50-58

02 НОЯ 2017 № 15-4/10/2-7676

На № _____ от _____

Руководителям органов
исполнительной власти
субъектов Российской Федерации
в сфере здравоохранения

Ректорам государственных
бюджетных образовательных
учреждений высшего
профессионального образования

Директорам федеральных
государственных учреждений науки

Министерство здравоохранения Российской Федерации направляет клинические рекомендации (протокол лечения) «Доброкачественные и предраковые заболевания шейки матки с позиции профилактики рака», разработанные в соответствии со статьей 76 Федерального закона от 21 ноября 2011 г. № 323-ФЗ «Об основах охраны здоровья граждан в Российской Федерации», для использования в работе руководителями органов управления здравоохранением субъектов Российской Федерации при подготовке нормативных правовых актов, руководителями медицинских организаций, оказывающих акушерско-гинекологическую помощь, а также для использования в учебном процессе.

Приложение: на 54 л. в 1 экз.

Т.В. Яковлева

Е.С. Садчикова
8 (495) 627-24-00 доб. 1547

84. Белокриницкая Т.Е., Фролова Н.И., Туранова О.В., Плетнёва В.А., Шемякина К.Н., Пальцева Т.В., Низелькаева Л.Ю. Самостоятельный vs врачебный забор материала для ВПЧ-теста: результативность и приемлемость у пациенток разных возрастных групп Доктор. Ру. 2017. № 7 (136). С. 8–14.

85. Sultana F., Mullins R., English D.R., Simpson J.A., Drennan K.T., Heley S. et al. Women's experience with home-based self-sampling for human papillomavirus testing. BMC Cancer. 2015; 15:849.

86. Haguenoer K., Sengchanh S., Gaudy-Graffin C., Boyard J., Fontenay R., Marret H. et al. Vaginal self-sampling is a cost-effective way to increase participation in a cervical cancer screening programme: a randomised trial. Br J Cancer. 2014 Nov 25;111(11):2187-96. doi: 10.1038/bjc.2014.510. Epub 2014 Sep 23.

87. Bansil P., Wittet S., Lim J.L, Winkler J. L., Paul P., Jeronimo J. Acceptability of self-collection sampling for HPV-DNA testing in low-resource settings: a mixed methods approach. BMC Public Health. 2014; 14: 596.

88. Bruni L., Barrionuevo-Rosas L., Albero G., Serrano B., Mena M., Gómez D. , et al. ICO Information Centre on HPV and Cancer (HPV Information Centre). Human Papillomavirus and Related Diseases in the World. Summary Report 15 December 2016. 310 p.

89. Mehta S, Sachdeva P. (Eds.) Colposcopy of Female Genital Tract NY, Springer Science, 2017 Katki HA, Schiffman M, Castle PE, Fetterman B, Poitras NE, Lorey T, et al. Five-year risk of cervical cancer and CIN3 for HPV-positive and HPV-negative high-grade Pap results. J Low Genit Tract Dis. 2013;17:S50–5.

90. Katki HA, Schiffman M, Castle PE, Fetterman B, Poitras NE, Lorey T, et al. Five-year risk of cervical cancer and CIN3 for HPV-positive and HPV-negative high-grade Pap results. J Low Genit Tract Dis. 2013;17:S50–5.

91. Keppler D., Lin A. Cervical cancer: methods and protocols. NY, Springer Science, 2015

92. Moore G, Fetterman B, Cox JT, Poitras N, Lorey T, Kinney W, et al. Lessons from practice: risk of CIN3 or cancer associated with an LSIL or HPV-positive ASC-US screening result in women aged 21–24. J Low Genit Tract Dis. 2010;14:97–

93. 102.Arbyn M,asieni P, Meijer CJ, Clavel C, Koliopoulos G, Dillner J. Clinical applications of HPV testing: a summary of meta-analyses. Vaccine. 2006;24 Suppl 3:S78–89.

94. Goldhaber-Fiebert JD, Stout NK, Salomon JA, Kuntz KM, Goldie SJ Cost-effectiveness of cervical cancer screening with human papillomavirus DNA

72. Akpolat I. The utility of p16INK4a and Ki-67 staining on cell blocks prepared from residual thin-layer cervicovaginal material / I. Akpolat, D.A. Smith, I. Ramzy et al. Cancer. – 2004. – 102. – P. 142–149.

73. Depuydt CE, Makar AP, Ruymbeke MJ, Benoy IH, Vereecken AJ, Bogers JJ. BDProExC as adjunct molecular marker for improved detection of CIN2+ afterHPV primary screening. Cancer Epidemiol Biomarkers Prev. 2011 Apr;20(4):628-37. doi: 10.1158/1055-9965. EPI-10-0818. E

74. European guidelines for quality assurance in cervical cancer screening // European Communities. – 2008. – P. 291.

75. Cuzick, J. Overview of European and North American Studies on HPVtesting and primary cervical cancer screening / J. Cuzick, C. Clavel, K.U. Petry, C.J. Mejer, et al. Int. J. Cancer – 2006. – Vol. 119 (5). – P. 1095-101.

76. Šekoranja D, Repše Fokter A. Triaging Atypical Squamous Cells-Cannot Exclude High-Grade Squamous Intraepithelial Lesion With p16/Ki67 Dual Stain. J Low Genit Tract Dis. 2017 Apr;21(2):108-111.

77. Cancer Cytopathol. 2015 Jun;123(6):373-81. doi: 10.1002/cncy.21542. Epub 2015 Apr 17.

78. Bergeron C, Ikenberg H, Sideri M, Denton K, Bogers J, Schmidt D, Alameda F, Keller T, Rehm S, Ridder R; PALMS Study Group..

79. Prospective evaluation of p16/Ki-67 dual-stained cytology for managing women with abnormal Papanicolaou cytology: PALMS study results. Cancer Cytopathol. 2015 Jun;123(6):373-81. doi: 10.1002/cncy.21542. Epub 2015 Apr 17.

80. Arbyn M., Verdoodt F., Snijders P.J., Verhoef V.M., Suonio E., Dillner L. et al. Accuracy of human papillomavirus testing on self-collected versus clinician-collected samples: a meta-analysis. Lancet Oncol. 2014 Feb;15(2):172-83. doi: 10.1016/S1470-2045(13)70570-9. Epub 2014 Jan 14.

81. Артымук Н.В., Марочко К.В. Эффективность выявления вируса папилломы человека при помощи устройства для самостоятельного забора вагинального отделяемого. Акушерство и гинекология. 2016. №3. С. 85-91.

82. Белокриницкая Т.Е., Фролова Н.И., Туранова О.В., Шемякина К.Н., Плетнева В.А., Самбуева Н.Б., Мальцева Е.Е. Результативность и приемлемость обследования на вирус папилломы человека при самостоятельном и врачебном заборе вагинального отделяемого. Акушерство и гинекология. 2017. №2. С. 97-105.

83. DeleréY., Schuster M., Vartazarowa E., Hänsel T., Hagemann I., Borchardt S. et al. Cervicovaginal Self-Sampling Is a Reliable Method for Determination of Prevalence of Human Papillomavirus Genotypes in Women Aged 20 to 30 Years. J Clin Microbiol. 2011 Oct; 49(10): 3519–22.

СОГЛАСОВАНО:

Главный внештатный специалист Министерства здравоохранения Российской Федерации по акушерству и гинекологии, академик РАН, профессор

_____ Г.Т. Сухих

02 ноября 2017 г.

УТВЕРЖДЕНО:

Президент Российского общества акушеров-гинекологов, академик РАН, профессор

_____ В.Н. Серов

02 ноября 2017 г.

ДОБРОКАЧЕСТВЕННЫЕ И ПРЕДРАКОВЫЕ ЗАБОЛЕВАНИЯ ШЕЙКИ МАТКИ С ПОЗИЦИИ ПРОФИЛАКТИКИ РАКА

Клинические рекомендации

(протоколы диагностики и ведения больных)

Москва 2017

Коллектив авторов

Адамян Лейла Владимировна – академик РАН, профессор, заслуженный деятель науки РФ, заместитель директора по научной работе ФГБУ «Национальный медицинский исследовательский центр акушерства, гинекологии и перинатологии им. академика В.И. Кулакова» Минздрава России, главный внештатный специалист по акушерству и гинекологии Министерства здравоохранения Российской федерации, заведующий кафедрой репродуктивной медицины и хирургии ФПДО ФГБОУ ВО «Московский государственный медико-стоматологический университет имени А.И. Евдокимова» Минздрава России, член президиума Российского общества акушеров-гинекологов (г. Москва)

Артымук Наталья Владимировна – д.м.н., профессор, заведующая кафедрой акушерства и гинекологии №2, ФГБОУ ВО «Кемеровский государственный медицинский университет» Минздрава России, главный внештатный специалист Минздрава России по акушерству и гинекологии в Сибирском федеральном округе, президент КРОО «Ассоциация акушеров–гинекологов», член правления Российского общества акушеров-гинекологов (г. Кемерово)

Ашрафян Левон Андреевич – академик РАН, профессор, руководитель отделения онкогинекологии, ФГБУ «Российский научный центр рентгенорадиологии» Минздрава России, заслуженный врач Российской Федерации, член Американской Ассоциации гинекологов-лапароскопистов (г. Москва)

Баранов Игорь Иванович – д.м.н., профессор, заведующий организационно-методическим отделом Службы научно-организационного обеспечения ФГБУ «Национальный медицинский исследовательский центр акушерства, гинекологии и перинатологии им. академика В.И. Кулакова» Минздрава России, член Российского обществ акушеров-гинекологов (г. Москва)

Байрамова Гюльдана Рауфовна – д.м.н, заведующий по клинической работе научно-поликлинического отделения ФГБУ «Национальный медицинский исследовательский центр акушерства, гинекологии и перинатологии им. академика В.И. Кулакова» Минздрава России, член Российского обществ акушеров-гинекологов (г. Москва)

Белокриницкая Татьяна Евгеньевна – д.м.н., профессор, заслуженный врач Российской Федерации, зав. кафедрой акушерства и гинекологии ФПК и ППС Читинской государственной медицинской академии, член Правления Российского общества акушеров-гинекологов, президент Забайкальского общества акушеров-гинекологов (г. Чита)

63. Altobelli,E., Scarselli G., Lattanzi A., Fortunato C., Profeta V.F. A comparison between Pap and HPV screening tests and screening methods // Mol Clin Oncol. – 2016. – Aug; 5(2). – P. 348–354.

64. Kitchener HC, Canfell K, Gilham C, Sargent A, Roberts C. The clinical effectiveness and cost-effectiveness of primary human papillomaviruscervical screening in England: extended follow-up of the ARTISTIC randomised trial cohort through three screening rounds. Health Technol Assess. 2014 Apr;18(23):1-196. doi: 10.3310/hta18230.

65. Nassar A. Comparison of p16(INK4A) and Hybrid Capture(R) 2 human papillomavirus testing as adjunctive tests in liquid-based gyneco logic SurePathtrade mark preparations / A. Nassar, K. O'Reilly, C. Cohen, M.T. Siddiqui // Diagn. Cytopathol. – 2008. – Jan. – 29;36(3):142-148

66. Park J. Role of high risk-human papilloma virus test in the followup of patients who underwent conization of the cervix for cervical intraepithelial neoplasia / J. Park, J. Bae, M.C. Lim, S.Y. Lim et al. // J. Gynecol. Oncol. – 2009. – June. – 20(2): 86-90.

67. Saslow D. American Cancer Society, American Society for Colposcopy and Cervical Pathology, and American Society for Clinical Pathology screening guidelines for the prevention and early detection of cervical cancer / D. Saslow, D. Solomon, H.W. Lawson, M. Killackey, S.L. Kulasingam // CA Cancer. J. Clin. – 2012. May-Jun. 62(3):147-72.

68. Ronco G., Giorgi-Rossi P., Carozzi F., Confortini M., Dalla Palma P., Del Mistro A. et al. Efficacy of human papillomavirus testing for the detection of invasive cervical cancers and cervical intraepithelial neoplasia: A randomised controlled trial // Lancet Oncol. 2010;11:249– 257. doi: 10.1016/S1470-2045(09)70360-2.

69. Siddiqui M.T., Hornaman K., Cohen C., Nassar A. ProEx C immunocytochemistry and high-risk human papillomavirus DNA testing in papanicolaou tests with atypical squamous cell (ASC-US) cytology: correlation study with histologic biopsy // Arch. Pathol. Lab. Med. 2008 Oct;132(10):1648-52. doi: 10.1043/1543-2165(2008)132[1648: PCIAHH]2.0.CO;2.

70. Bano F. Cervical screening in under 25s: A high-risk young population / F. Bano, S. Kolhe, D. Zamblera, A. Jolaoso, O. Folayan, L. Page, J. Norton. Eur. J. Obstet. Gynecol. Reprod. Biol. – 2008. – Vol. 139 (1). – P. 86–9.

71. Agoff S.N. p16(INK4a) expression correlates with degree of cervical neoplasia: a comparison with Ki-67 expression and detection of highrisk HPV types / S.N. Agoff, P. Lin, J. Morihara et al. Mod Pathol. – 2003. – 16 (7). – P. 665–73.

51. Naucler P. Efficacy of HPV DNA testing with cytology triage and/ or repeat HPV DNA testing in primary cervical cancer screening / P. Naucler, W. Ryd, S. Tцrnberg et al. J. Natl. Cancer. Inst. 2009. Vol. 101(2). P. 88-99.

52. Meijer C.J. Validation of high-risk HPV tests for primary cervical screening / C.J. Meijer, H. Berkhof, D.A. Heideman, A.T. Hesselink, P.J. Snijders // J. Clin. Virol. – 2009. – Nov. – 46 Suppl 3:S1-4.

53. Kituncharoen S, Tantbirojn P, Niruthisard S. Comparison of Unsatisfactory Rates and Detection of Abnormal Cervical Cytology Between Conventional Papanicolaou Smear and Liquid-Based Cytology (Sure Path®). Asian Pac. J. Cancer Prev. 2015;16(18):8491-4

54. Lesnikova I., Lidang M., Hamilton-Dutoid S., Koch J. p16 as a diagnostic marker of cervical neoplasia: a tissue microarray study of 796 archival specimens. Diagn. Pathol. 2009. Jul. 9. 4(1):22.

55. Luttmer R., Lise M., De Strooper A., Steenbergen R.D., Berkhof J. Management of high-risk HPV-positive women for detection of cervical (pre)cancer. Expert Rev. Mol. Diagn. 2016 Jul 26 11.

56. Arbyn M, Roelens J, Simoens C, Buntinx F, Paraskevaidis E. Human papillomavirus testing versus repeat cytology for triage of minor cytological cervical lesions. Cochrane Database Syst Rev. 2013 Mar 28;(3): CD008054. doi: 10.1002/14651858.CD008054.pub2.

57. Foley G. Increasing rates of cervical cancer in young women in England: an analysis of national data 1982-2006 / G. Foley, R. Alston, M. Geraci, L. Brabin, H. Kitchener, J. Birch // Br. J. Cancer. – 2011. – Jun. – 28. – 105(1):177–84.

58. 2012 Updated Consensus Guidelines for the Management of Abnormal Cervical Cancer Screening Tests and Cancer Precursors: Erratum

59. Journal of Lower Genital Tract Disease: July 2013 - Volume 17 - Issue 3 - p 367.

60. Kitchener H.C. ARTISTIC: a randomised trial of human papillomavirus (HPV) testing in primary cervical screening / H.C. Kitchener, M. Almonte, C. Gilham et al. // Health Technol. Assess. – 2009. – Nov. – 13(51):1-150, iii-i

61. Heideman D. Vaccination against HPV: indications for women and the impact on the cervical screening programme / D. Heideman, P. Snijders, J. Berkhof, R.H. Verheijen, T. Helmerhorst and C. Meijer. BJOG. – 2008. – 115:938-46.

62. Szarewski A. Comparison of seven tests for high-grade cervical intraepithelial neoplasia in women with abnormal smears: the Predictors 2 study / A. Szarewski, D. Mesher, L. Cadman, J. Austin, L. AshdownBarr et al. J. Clin. Microbiol. – 2012. – 50(6):1867-73

Башмакова Надежда Васильевна – д.м.н., профессор, заслуженный врач Российской Федерации, директор ФГБУ «Уральский Научно-исследовательский институт охраны материнства и младенчества» Минздрава России, главный внештатный акушер-гинеколог Уральского Федерального округа, член Российского обществ акушеров-гинекологов (г. Екаренбург)

Зароченцева Нина Викторовна – д.м.н., ведущий научный сотрудник ГБУЗ МО «Московский областной научно-исследовательский институт акушерства и гинекологии», профессор кафедры акушерства и гинекологии факультета усовершенствования врачей ГБУЗ МО «Московский областной научно-исследовательский клинический институт им. М.Ф. Владимирского», член Российского обществ акушеров-гинекологов (г. Москва)

Краснопольский Владислав Иванович – академик РАН, профессор, президент ГБУЗ МО «Московский Областной Научно-Исследовательский Институт Акушерства и Гинекологии» (г. Москва)

Коломиец Лариса Александровна – д.м.н., профессор, заведующий отделением гинекологии Научно-исследовательского института онкологии ФГБНУ «Томский национальный исследовательский медицинский центр Российской Академии Наук», заслуженный деятель науки

Короленкова Любовь Ивановна – д.м.н., профессор, старший научный сотрудник ФГБУ «Национальный медицинский исследовательский центр онкологии имени Н.Н. Блохина» (г. Москва)

Минкина Галина Николаевна – д.м.н., профессор кафедры акушерства и гинекологии лечебного факультета ФГБОУ ВО «Московский государственный медико-стоматологический университет имени А.И. Евдокимова» Минздрава России; член Российского общества по контрацепции; член «Ассоциации по патологии шейки матки и кольпоскопии», член Российского обществ акушеров-гинекологов (г. Москва)

Прилепская Вера Николаевна – д.м.н., профессор, заслуженный деятель науки Российской Федерации, заместитель директора по научной работе ФГБУ «Национальный медицинский исследовательский центр акушерства, гинекологии и перинатологии им. академика В.И. Кулакова», член президиума Российского общества акушеров-гинекологов, президент «Ассоциации по патологии шейки матки и кольпоскопии», член Совета директоров Европейского общества по контрацепции и «Европейского Совета по профилактике рака шейки матки», член «Европейской ассоциации по патологии шейки матки и кольпоскопии (г. Москва)

Полонская Наталья Юрьевна – д.м.н., профессор, заведующая Централизованной межрайонной многопрофильной клинической диагностической лаборатории ГБУЗ «Городская поликлиника № 117 Департамента здравоохранения г. Москвы» (г. Москва)

Роговская Светлана Ивановна – д.м.н., профессор кафедры акушерства и гинекологии ФГБОУ ДПО «Российская медицинская академия непрерывного профессионального образования» Минздрава России, главный научный сотрудник ФГБУ «Национальный медицинский исследовательский центр реабилитации и курортологии» Минздрава России, президент Российской ассоциации по генитальным инфекциям и неоплазии (г. Москва)

Уварова Елена Витальевна – д.м.н., профессор, заслуженный деятель науки Российской Федерации, заведующий 2 гинекологическим отделением (детского и юношеского возраста) ФГБУ «Национальный медицинский исследовательский центр акушерства, гинекологии и перинатологии им. академика В.И. Кулакова» Минздрава России, профессор кафедры акушерства, гинекологии, перинатологии и репродуктологии института профессионального образования врачей ФГАОУ ВО Первый МГМУ им. И.М. Сеченова Минздрава России (Сеченовский Университет), главный внештатный специалист по гинекологии детского и юношеского возраста Министерства здравоохранения Российской федерации, президент Межрегиональной общественной организации «Объединение детских и подростковых гинекологов», член Российского обществ акушеров-гинекологов (г. Москва)

Филиппов Олег Семенович – д.м.н., профессор, заслуженный врач Российской Федерации, заместитель директора Департамента медицинской помощи детям и службы родовспоможения Министерства здравоохранения Российской Федерации, член президиума Российского общества акушеров-гинекологов, профессор кафедры репродуктивной медицины и хирургии ФПДО ФГБОУ ВО «Московский государственный медико-стоматологический университет имени А.И. Евдокимова» Минздрава России (г. Москва)

Шабалова Ирина Петровна – д.м.н., профессор, профессор кафедры клинической лабораторной диагностики ФГБОУ ДПО «Российская медицинская академия непрерывного профессионального образования» Минздрава России, президент Ассоциации клинических цитологов (г. Москва)

39. Ferris D, Samakoses R., Block S.L, et al, Long Term Study of a quadrivalent Human Papilloma Virus Vaccine, Pediatrics, 2014, 134: e657-e665.

40. Цитология жидкостная и традиционная при заболеваниях шейки матки, Под редакцией И.П. Шабаловой и К.Т. Касоян. ООО «Издательство «Триада», 2015. 316 с.: илл.,табл.

41. Короленкова Л.И. Цервикальные траэпителиальные неоплазии и ранние формы рака шейки матки: клинико-морфологическая концепция цервикального канцерогенеза. М., 2017. 300 с.

42. Короленкова Л.И., Ермилова В.Д. Зона трансформации шейки матки как объект канцерогенного действия вирусов папилломы человека при возникновении CIN и инвазивного рака — отражение в клинике. Архив патологии. 2011. Т.73, №6. С. 33-37.

43. Короленкова Л.И. Роль ВПЧ-тестирования методом гибридного захвата (Hybrid Capture 2) в оценке эффективности органосохраняющего лечения тяжелых интраэпителиальных неоплазий, преинвазивного и микроинвазивного рака шейки матки. Вопросы онкологии. 2011. Т.57, №3. С. 322-326.

44. Короленкова Л.И. Инвазивный рак шейки матки – упущенные возможности диагностики CIN. Онкогинекология. 2012. №2. С.19-23.

45. Аксель Е.М. Заболеваемость и смертность от злокачественных новообразований органов женской репродуктивной системы в России. Онкогинекология. № 1.2015. С.6-15

46. Herbert A., Wienner H., Schenck U., Klinkhamer P.J., Bulten J.et al. European guidelines for quality assurance in cervical cancer screening: recommendations for cervical cytology terminology. Cytopathology. 2007. 18. P. 213–219.

47. Tranbaloc P. Natural history of precursor lesions of cervical cancer. Gynecol. Obstet. Fertil. 2008. Vol. 36 (6). P. 650–5.

48. The Bethesda System for Reporting Cervical Cytology / Nayar R, Wilbur D (Ed). N. Y.: Springer, 2015. 313 p.

49. Yu L., Wang L., Zhong J., Chen S. Diagnostic value of p16INK4A, Ki-67, and human papillomavirus 11 capsid protein immunochemical staining on cell blocks from residual liquid-based gynecologic cytology specimens. Cancer Cytopathol. – 2010. 1. P. 32-38.

50. Phillips S., Garland S.M., Tan J.H., Quinn M.A., Tabrizi S.N. Comparison of the Roche Cobas(®) 4800 HPV assay to Digene Hybrid Capture 2, Roche Linear Array and Roche Amplicor for Detection of High-Risk Human Papillomavirus Genotypes in Women undergoing treatment for cervical dysplasia. J. Clin. Virol. 2015 Jan;62:63-5. doi: 10.1016/j.jcv.2014.11.017.

27. International Human Papillomavirus Reference Center. Human Papillomavirus Reference Clones. 2014 (http:// www.hpvcenter.se/html/refclones.html, accessed September 2014).

28. Вакцины против папилломавирусной инфекции человека: документ по позиции ВОЗ, октябрь 2014, № 43, 2014,89, 465-492, http://www.who.int/wer

29. Вакцинопрофилактика заболеваний, вызванных вирусом папилломы человека: федеральные клинические рекомендации / Министерство здравоохранения Российской Федерации, Союз педиатров России. – М.:ПедиатрЪ, 2016. 40 с.

30. An Advisory Committee Statement (ACS) National Advisory Committee on Immunization (NACI) "Updated Recommendations on Human Papillomavirus (HPV) vaccine and clarification of minimum intervals between doses in the HPV immunization schedule" July 2016.

31. Markowitz LE, Dunne EF, Saraiya M, et al.; Centers for Disease Control and Prevention (CDC). Human papillomavirus vaccination: recommendations of the Advisory Committee on Immunization Practices (ACIP). MMWR Recomm Rep 2014;63 (No. RR-05):1–30.

32. An Advisory Committee Statement (ACS) National Advisory Committee on Immunization (NACI) "Updated Recommendations on Human Papillomavirus (HPV) Vaccines: 9-valent HPV vaccine 2-dose immunization schedule and the use of HPV vaccines in immunocompromised population, May 2017.

33. American College of Obstetricians and Gynecologists. Human Papillomavirus Vaccination. Committee Opinion Number 704, June 2017.

34. The Royal Australian and New Zealand College of Obstetricians and Gynaecologists. Guidelines for HPV vaccine. July, 2015.

35. Global Advisory Committee on Vaccine Safety Statement on Safety of HPV vaccines – 17 December 2015. URL: http://www.who.int/vaccine_safety/committee/topics/hpv/ statement Dec 2015

36. Comprehensive cervical cancer control: a guide to essential practice. WHO 2nd-ed. 2014. 393p.

37. Society of Gynecologic Oncology (SGO) and the American Society for Colposcopy and Cervical Pathology (ASCCP): Interim clinical guidance for primary hrHPV testing 2015.

38. Naud PS, Roteli-Martins CM, De Carvalho NS, et al. Sustained efficacy, immunogenicity and safety of the HPV-16/18 ASO4 adjuvanted vaccine: Final analysis of a long-term follow-up study up to 9.4 years post-vaccination. Human Vaccines & Immunotherapeuthics, 2014; 10 (8).

Оглавление

Ключевые слова ... ...

Ключевые слова

Эктопия шейки матки
Зона трансформации
Эрозия шейки матки
Эктропион шейки матки
Лейкоплакия шейки матки
Дисплазия шейки матки
Цервикальная интраэпителиальная неоплазия
Аногенитальные бородавки
Кондиломы
Карцинома *in situ, преинвазивный рак*
Рак шейки матки
Инфекции, передаваемые половым путем
Цитологическое исследование
Профилактика ВПЧ-инфекции
Папилломавирусная инфекция
Легкие эпителиальные повреждения
Тяжелые эпителиальные повреждения
Цервикальный скрининг
Вакцинация против ВПЧ

Список сокращений

АБЭ – ацетобелый эпителий
АЗТ – атипическая зона трансформации
АКК – атипические кольпоскопические картины
ВОЗ – Всемирная организация здравоохранения
ВПЧ – вирус папилломы человека
ВПЧ ВКР – вирус папилломы человека высокого канцерогенного риска
ВПЧ НКР –вирус папилломы человека низкого канцерогенного риска
ИППП – инфекции, передаваемые половым путем
ДНК – дезоксирибонуклеиновая кислота
ЗППП – заболевания, передающиеся половым путем
ЗТ – зона трансформации
ИФА – иммуноферментный анализ
ЛШМ – лейкоплакия шейки матки
МКБ 10 – Международная классификация болезней 10 пересмотра
НЛФ – недостаточность лютеиновой фазы

12. Национальное руководство по гинекологии / под ред. Г.М. Савельевой, Г.Т. Сухих, В.Н. Серова, В.Е. Радзинского, И.Б. Манухина. М.: ГЭОТАР-Медиа, 2017. 989 с.

13. Каприн А.Д., Новикова Е.Г., Трушина О.И., Грецова О.П. Скрининг рака шейки матки – нерешенные проблемы / Исследования и практика в медицине. 2015, т. 2, № 1, с. 36-41

14. Cobucci R. Paptest accuracy and severity of squamous intraepithelial lesion / R. Cobucci, M. Maisonnette, E. Macêdo, et al. // Indian J. Cancer. - 2016. - Vol. 53. N 1. P. 74–76.

15. Blatt A.J., et al. Comparison of cervical cancer screening results among 256,648 women in multiple clinical practices. Cancer Cytopathol. - 2015.

16. Royal College of Obstetricians and Gynaecologists: "Progress in Cervical Screening in the UK" Scientific Impact Paper No.7 March 2016.

17. Тимуш Э., Адамс К. \Шейка матки. Цитологический атлас. Перевод с английского под редакцией Н.И.Кондрикова, Москва 2009, стр. 21.

18. Новик В. И., Вишневский А. С., Сафронникова Н. Р., Иванченко О. Г. Оценка информативности цервикальных мазков при получении материала разными методами // Новости клин. цитологии России 2000 – №4 (3-4). С. 86-87.

19. ACOG Practice Bulletin No. 157 Summary: Cervical Cancer Screening and Prevention // Obstetrics & Gynecology. - 2016 - Vol. 127 (Issue 1). -P. 185–187.

20. Global Guidance For Cervical Cancer Prevention and Control October FIGO 2009.

21. Secondary Prevention of Cervical Cancer: ASCO Resource- Stratified Clinical Practice Guideline, March 2017. Journal of Global Oncology.

22. Рахматулина М.Р. Современные возможности терапии вирусных инфекций, передаваемых половым путем. Акушерство и гинекология. 2015; №7, С.14 –19.

23. Sexually Transmitted Diseases Treatment Guidelines, 2015 MMWR / June 5, 2015 / Vol. 64 / No. 3.

24. WHO Guidelines for Screening and Treatment of Precancerous Lesions for Cervical Cancer Prevention. Geneva: World Health Organization, 2013.

25. Комплексная борьба с раком шейки матки. Краткое практическое руководство. ВОЗ.2010. 278 с.

26. Shafi.M. et al. European Quality Standarts for the Treatment of Cervical Intraepithelial Neoplasia (CIN). European Federation for Colposcopy. 2007.

Список литературы

1. Руководство по амбулаторно-поликлинической помощи в акушерстве и гинекологии / под ред. В.Н. Серова, Г.Т. Сухих, В.Н. Прилепской, В.Е. Радзинского, 2-е изд., перераб. и доп. М.: ГЭОТАР-Медиа, 2016. 1136 с.

2. Клиническая кольпоскопия: практическое руководство / Б.С. Апгар, Г.Л. Броцман, М. Шпицер; пер. с англ. под ред. В.Н. Прилепской, Т.Н. Бебневой. М.: Практическая медицина, 2014. 384 с.

3. Шейка матки, влагалище, вульва. Физиология, патология, кольпоскопия, эстетическая коррекция: руководство для практикующих врачей / под ред. С.И. Роговской, Е.В. Липовой. М.: Редакция журнала Status Praesens, 2014. 832 с.

4. Сайт «Международная ассоциация по патологии шейки матки и кольпоскопии». URL: www IFCPC info/ com.

5. Darragh T.M., Colgan T.J., Cox J.T., et al. The Lower Anogenital Squamous Terminology Standardization Project for HPV-Associated Lesions: background and consensus recommendations from the College of American Pathologists and the American Society for Colposcopy and Cervical Pathology // Arch. Pathol. Lab. Med. 2012 Oct. Vol. 136, N 10. P. 1266–1297.

6. Saslow D., Solomon D., Lawson H.W., et al. American Cancer Society, American Society for Colposcopy and Cervical Pathology, and American Society for Clinical Pathology screening guidelines for the prevention and early detection of cervical cancer // Am. J. Clin. Pathol. 2012. Vol. 137. P. 516–542.

7. Schmidt D. Modern biomarkers for precancerous lesions of the uterine cervix: Histological-cytological correlation and use // Pathologe. 2016 Sep 15. [Epubaheadofprint].

8. Nayar R., Wilbur D.C. The Pap Test and Bethesda 2014 // Acta Cytol. 2015. Vol. 59. P. 121–132.

9. Заболевания шейки матки и генитальные инфекции / под ред. В.Н. Прилепской.М.: ГЭОТАР-Медиа, 2016. 384 с.

10. Origoni M., Salvatore S., Perino A., et al. Cervical Intraepithelial Neoplasia (CIN) in pregnancy: the state of the art // Eur. Rev. Med. Pharmacol. Sci. 2014. Vol. 18, N 6. P. 851–860.

11. Профилактика рака шейки матки: руководство для врачей / под ред. Г.Т. Сухих, В.Н. Прилепской. 3-е изд., перераб. и доп. М.: МЕДпресс-информ, 2012. 190 с.

Пап-тест – Папаниколау цитологический тест

ПВИ – папилломавирусная инфекция

ПИФ – прямая иммунофлюоресценция

ПЦР – полимеразная цепная реакция репликации (копирования) молекул ДНК

РКИ – рандомизированное контролируемое исследование

РНК – рибонуклеиновая кислота

РТ ПЦР – полимеразная цепная реакция в реальном времени

РШМ – рак шейки матки

ЭХВЧ (аппараты, конизация) – электро-хирургические(ая) высококачественные(ая)

ACOG – Американский колледж акушерства и гинекологии

ASCCP - American Society for Colposcopy and Cervical Pathology (Американское общество кольпоскопии и патологии шейки матки)

ASC-H atypical squamous cells – cannot exclude HSIL (Атипичные плоские клетки, нельзя исключить тяжелые повреждения)

ASCUS - atypical squamous cells of undetermined significance (Атипичные плоские клетки неясного значения)

CAP/ASCCP – Коллегия американских патологов и американского общества кольпоскопии и цервикальной патологии

CGIN - Cervical Glandular Intraepithelial Neoplasia (цервикальная железистая интраэпителиальная неоплазия)

CIN – Cervical Intraepithelial Neoplasia (цервикальная интраэпителиальная неоплазия)

CIN2-3/ CIS – тяжелые цервикальные интраэпителиальные неоплазии, включающие преинвазивный рак

CIS – carcinoma in situ (преинвазивный рак)

Digene Hybrid Capture II – метод двойной гибридной ловушки

FIGO – International Federation of Gynecology and Obstetrics (Международная федерация гинекологов и акушеров)

HC2 (Hybrid Capture 2) DNA HPV HR – тест гибридного захвата 2 на ДНК ВПЧ ВКР

HSIL (high-grade squamous intraepithelial lesions) – плоскоклеточное интраэпителиальное поражение высокой степени

IARC – International Agency for Research on Cancer (Международное агентство по изучению злокачественных опухолей)

LBC – liquid-based cytology (жидкостный цитологический анализ)

LEEP – Loop Electrosurgical Excision Procedure (петлевая электрохирургическая эксцизия)

LLETZ – Large Loop Electosurgical Excision of the Transformation Zone (электрохирургическая петлевая эксцизия зоны трансформации) LSIL (low-grade squamous intraepithelial lesions) – плоскоклеточное интраэпителиальное поражение низкой степени

Qvintip (self sampling Step-by-Step) – «Квинтип» (Швеция) – устройство для самостоятельного взятия материала из свода влагалища и с шейки матки, аналог устройства «Я сама» (Россия).

TBS (Terminological Betesda system) – цитологическая классификация состояния эпителия шейки матки

VLP (Virus-like Particles) – вирусоподобные частицы

N72 Воспалительная болезнь шейки матки

Эндоцервицит

Эндоцервицит с наличием или без эрозии или эктропиона

Экзоцервицит

При необходимости идентифицировать инфекционный агент используют дополнительный код (B95 - B97)

Исключены: эрозия и эктропион без цервицита (N86)

(Этиология воспалительного процесса может быть уточнены вторым и третьим кодом: туберкулез A18.1, гонококковая инфекция A54.0, хламидийная A56.0, трихомонадный A59.0, герпетическая A60.0, кандидоз B37, папилломавирусы B97.7, B95-97 бактериальные, вирусные и другие инфекционные агенты, вызывающие воспаление).

Классификация МКБ 10

N72 Цервицит

N81.2 Выпадение шейки матки

N84.1 Полип шейки матки

N86 Эрозия и эктропион шейки матки, включены декубитальная (трофическая) язва, выворот шейки, исключена связь с воспалительной болезнью шейки матки, в том числе цервицитом, эндоцервицитом, экзоцервицитом (N72)

N88.0 Лейкоплакия шейки матки

N87 Дисплазия шейки матки (цервикальная интраэпителиальная неоплазия), исключена карцинома in situ шейки матки (D06)

N87.0 Слабая цервикальная дисплазия, цервикальная интраэпителиальная неоплазия I степени (CIN I).

Приложение 7

Тактика ведения ВПЧ-положительных женщин с отрицательным PAP-тестом

В данной группе необходимо повторить двойной тест (цитологию и ВПЧ-тест) через 12 мес. Если повторный двойной тест отрицательный – пациентка возвращается на рутинный скрининг, если положительный, пациентка направляется на кольпоскопию.

Когортные исследования показали, что в большинстве случаев транзиторная инфекция элиминируется самостоятельно в течение 12 мес., что позволяет проводить пациентке рутинный скрининг [94, 95].

2 пути ведения пациенток в возрасте 30 лет и старше с нормальными значениями цитологии и положительным ВПЧ-тестом [33]:

1. Наблюдение: повторить цитологию и ВПЧ-тест через 12 месяцев.

Если по цитологии обнаруживается ASCUS, или ВПЧ-тест остается положительным, пациентке рекомендуется проведение расширенной кольпоскопии.

2. Проведение ВПЧ-генотипирования.

При обнаружении высокоонкогенных типов ВПЧ (16,18), пациентке рекомендуется проведение расширенной кольпоскопии.

При отсутствии высокоонкогенных типов ВПЧ, пациентка проходит скрининг через 12 мес. (цитологическое исследование и ВПЧ-тестирование (co-testing) [37].

Приложение 6

Тактика ведения женщин с CIN I в биоптате

CIN I характеризуется высоким уровнем спонтанной регрессии и низким уровнем прогрессии этих поражений.

Алгоритм ведения пациенток с CIN I четко не определен.

Ведение пациенток с CIN I требует активного наблюдения с использованием цитологического исследования и кольпоскопии, однако хирургическое лечение, как правило, можно не проводить в течение 1,5–2 лет ввиду возможной спонтанной регрессии у молодых женщин [11].

Существуют два тактических варианта, выбор основан на предпочтениях пациентки и врача [11].

Наблюдение CIN I с цитологическим контролем через 6 и 12 месяцев или ВПЧ-тестированием через 12 мес. результата цитологического исследования. После двух последовательных отрицательных цитологических результатов или негативного ВПЧ-теста пациентка подлежит рутинному скринингу.

Однако нет гарантии того, что степень поражения была определена верно, поэтому возможно активное прогрессирование заболевания.

Лечение CIN I методами аблации или эксцизии. Оба метода приемлемы при удовлетворительной кольпоскопии (ЗТ I или II типа).

В случае неудовлетворительной кольпоскопии (ЗТ III типа), при наличии поражения в эндоцервикальном образце и у женщин с рецидивом CIN рекомендуется диагностическая эксцизия.

Активное ведение пациенток с CIN I с применением аблации или эксцизии рекомендовано:

- при неудовлетворительных результатах кольпоскопии,
- при обширном поражении,
- персистенции CIN I более 18 месяцев
- при возрасте пациентки старше 35 лет
- нежелании женщины посещать врача регулярно.

Низкая степень плоскоклеточных интраэпителиальных поражений (LSIL).

N87.1 Умеренная цервикальная дисплазия, включена цервикальная интраэпителиальная неоплазия II степени (CIN II)

N87.2 Выраженная цервикальная дисплазия, не включенная в другие уточненные группы болезней, исключена цервикальная интраэпителиальная неоплазия III степени (CIN III) с и без указания на выраженную дисплазию и карциному in situ шейки матки (D06)

D06 Карцинома in situ шейки матки

Включена: цервикальная интраэпителиальная неоплазия (CIN III) с упоминанием или без упоминания о выраженной дисплазии/ Исключены: меланома in situ шейки матки (D03.5) тяжелая дисплазия шейки матки БДУ (N87.2)

N87.9 Цервикальная дисплазия неуточненная

N88 Другие невоспалительные болезни шейки матки

Исключены: Воспалительные болезни шейки матки (N72), полип шейки матки (N84.1)

N88.0 Лейкоплакия шейки матки

N88.1 Старый разрыв шейки матки

Исключена: текущая акушерская травма шейки матки (O71.3)

N88.2 Стриктура и стеноз шейки матки

Исключены: как осложнения родов (O65.5)

N88.3 Недостаточность шейки матки

Обследование и помощь при (предполагаемой) истмико-цервикальной недостаточности вне беременности

N88.4 Гипертрофическое удлинение шейки матки

N88.8 Другие уточненные невоспалительные болезни шейки матки

Исключена: текущая травма (O71.3)

N88.9 Невоспалительная болезнь шейки матки неуточненная

A63.0 Аногенитальные (венерические) бородавки

N95.2 Постменопаузальный атрофический вагинит

КЛИНИЧЕСКАЯ КЛАССИФИКАЦИЯ

Эрозия шейки матки и **эктропион шейки матки** классифицируются Международной федерацией патологии шейки матки и кольпоскопии (Рио-Де-Жанейро, 2011) неспецифическими изменениями шейки матки. Эктропион подразделяется на врожденный и посттравматический [1,2,3].

Лейкоплакия шейки матки без клеточной атипии классифицируется как кератоз или гиперкератоз, с признаками атипии – дисплазией шейки матки. Международной федерацией патологии шейки матки и кольпоскопии (Рио-Де-Жанейро, 2011) ЛШМ отнесена к неспецифическим изменениям при аномальной кольпоскопической картине [4]. Лейкоплакия без атипии клеток является доброкачественным поражением шейки матки и при отсутствии ВПЧ не озлокачествляется [1, 3].

Общепринятой классификации **кондилом шейки матки** не существует. Традиционно выделяют экзофитные (остроконечные гиперкератотические, папиллярные, папуловидные) и эндофитные (плоские, инвертирующие
с локализацией в криптах эндоцервикса) кондиломы [3].

Международной федерацией патологии шейки матки и кольпоскопии (Рио-Де-Жанейро, 2011) они отнесены к прочим изменениям шейки матки [4].

Цервикальные интраэпителиальные неоплазии – CIN – предраковые заболевания шейки матки

Основной патологией шейки матки, опасной для жизни женщины, является рак шейки матки (РШМ). Все диагностические методы и методики обследования шейки матки разрабатывались для ранней и дифференциальной диагностики именно этого заболевания и его облигатного предрака.

РШМ – частое злокачественное новообразование, идеально соответствующее требованиям к заболеваниям, подлежащим высокоэффективномяыу и экономически целесообразному скринингу: большая распространенность и социальная значимость, визуальность формы, длительный период предрака с возможностью ранней диагностики и высокоэффективного лечения с сохранением фертильности, достаточно чувствительные и специфичные тесты.

Цервикальные интраэпителиальные неоплазии (*Cervical Intraepithelial Neoplasia, CIN*) трех степеней инициируются персистирующей инфекцией, вызванной вирусами папилломы человека высокого канцерогенного риска (ВПЧ ВКР), которая поддерживает прогрессию повреждений до инвазии. CIN I с высокой вероятностью регрессии в CIN II-III – истинные предраковые поражения. Они предшествуют РШМ на протяжении нескольких лет и даже десятилетий. За столь длительный период CIN могут быть выявлены и излечены до развития инвазивного рака несложными органосохраняющими эксцизиями.

NB! Любой случай инвазивного рака есть результат упущенных возможностей диагностики и лечения CIN.

Приложение 5

Алгоритм обследования и ведения пациенток с патологией шейки матки, выявленной при скрининговом исследовании

Цитологический диагноз	Тактика
NILM	Скрининг в соответствии с возрастом. При выявлении неопухолевых заболеваний – лечение в соответствии с морфологическим (микробиологическим и др.) диагнозом
ASC-US	HPV-тест (-) - скрининг в соответствии с возрастом; HPV-тест (+) – кольпоскопия
ASC-H	HPV-тест, кольпоскопическое исследование, кольпоскопическое исследование с биопсией
LSIL	Проведение кольпоскопии женщинам, у которых при LSIL позитивный ВПЧ. При выявлении LSIL и аномальной кольпоскопической картины показано проведение биопсии.
HSIL	HPV-тест, кольпоскопическое исследование с биопсией
Плоскоклеточная карцинома	Кольпоскопическое исследование с биопсией; оперативное/иное лечение
Атипия цервикальных клеток, возможно неоплазия Эндоцервикальная аденокарцинома in situ Эндоцервикальная аденокарцинома	Конусовидная радиоволновая эксцизия
Атипия железистых клеток, возможно неоплазия	Гистероскопия, раздельное диагностическое выскабливание цервикального канала и полости матки
Атипия цервикальных/железистых клеток неясного значения	Кольпоскопическое исследование с конусовидной радиоволновой эксцизией/гистероскопия с раздельным диагностическим выскабливанием цервикального канала и полости матки

Порядок обновления клинических рекомендаций

Рекомендации в предварительной версии рецензируются независимыми экспертами. Комментарии, полученные от экспертов, систематизируются и обсуждаются членами рабочей группы. Вносимые в результате этого изменения в рекомендации или причины отказа от внесения изменений регистрируются.

Предварительная версия рекомендаций выставляется для обсуждения на сайте ФГБУ «Научный центр акушерства, гинекологии и перинатологии имени академика В.И. Кулакова» Минздрава России для того, чтобы лица, не участвующие в разработке рекомендаций, имели возможность принять участие в обсуждении и совершенствовании рекомендаций.

Для окончательной редакции и контроля качества рекомендации повторно анализируются членами рабочей группы.

Приложение 4

Связанные документы

Данные клинические рекомендации разработаны с учётом следующих нормативных правовых документов:

1. Порядок оказания медицинской помощи по профилю «акушерство и гинекология» (за исключением использования вспомогательных репродуктивных технологий)», утвержденный приказом Министерства здравоохранения Российской Федерации от 1 ноября 2012 № 572н «Об утверждении Порядка оказания медицинской помощи по профилю «акушерство и гинекология (за исключением использования вспомогательных репродуктивных технологий)».

2. Порядок проведения диспансеризации определенных групп взрослого населения в редакции приказа Министерства здравоохранения Российской Федерации от 09.12.2016 № 946н «О внесении изменений в порядок проведения диспансеризации определенных групп взрослого населения, утвержденный приказом Министерства здравоохранения Российской Федерации от 3 февраля 2015 г. № 36ан».

Исторически основным методом диагностики РШМ являлось цитологическое исследования эксфолиативного материала с шейки матки, предложенное Папаниколау в сороковых годах прошлого века.

Понимание роли ВПЧ в канцерогенезе РШМ привело к разработке двух важных подходов к профилактике: вакцинации против ВПЧ и ВПЧ-тестирования для скрининга и ранней диагностики предрака и РШМ.

В естественной истории ВПЧ ВКР 80-90% инфицированных спонтанно элиминируют вирус в среднем в течение 18-36 месяцев без развития CIN [47]. Риск развития предрака и РШМ имеют только женщины с длительной персистенцией ВПЧ ВКР. Современный цервикальный скрининг включает ВПЧ-тестирование на разных этапах. Использование ВПЧ-тестирования позволяет выявлять значительно больше предраковых поражений по сравнению только с цитологическим скринингом и увеличить межскрининговый интервал до 5 лет [61]. В связи с этим, несмотря на удорожание первого этапа, скрининг с использованием двух инструментов не оказывается более затратным. В условиях предполагаемой повсеместной вакцинации от инфицирования ВПЧ ВКР первичным звеном скрининга станет ВПЧ-тестирование как наиболее эффективный и экономически целесообразный вариант [67].

Часто используемый в скрининге и диагностике полуколичественный ВПЧ-тест HC2 при сравнении с цитологическим методом имеет большую чувствительность (94,6–97,3% против 55–74%) и очень высокую прогностическую ценность отрицательного результата, близкую к 100%, хотя и меньшую специфичность для выявления CIN тяжелой степени [3, 41, 63, 75]. В связи с этим для сортировки женщин с сомнительными результатами цитологических мазков ВПЧ-тестирование HC2 предпочтительнее повторного цитологического исследования [41, 66].

В 2012 г. консенсусом Коллегии американских патологов и американского общества кольпоскопии и цервикальной патологии рекомендована унифицированная гистопатологическая номенклатура с единым набором диагностических терминов для всех ВПЧ-ассоциированных преинвазивных поражений нижнего отдела генитального тракта [5, 67]. Эта номенклатура отражает современные знания о роли ВПЧ в этиопатогенезе предрака и РШМ, влагалища и вульвы, базируется на различиях в тактике ведения больных и содействует взаимопониманию различных медицинских специалистов - цитологов, гистологов, акушеров-гинекологов, онкологов [5, 6, 7, 67].

В настоящее время для постановки цитологического диагноза чаще всего используют классификацию Bethesda с дополнением 2015 г. (табл. 1) [69, 48].

В современных рекомендациях по скринингу CIN и РШМ дальнейшему обследованию подлежат женщины с ASCUS и более выраженными изменениями в мазках [48].

Важно, что ASCUS, ASC-H, LSIL, HSIL и AGC лишь в определенном проценте случаев соответствуют гистологическим результатам CIN I, II, III, плоскоклеточному и, редко, железистому раку [48].

В классификации Bethesda вместо используемого ранее термина дисплазии шейки матки принято разделение на легкие и тяжелые цервикальные интраэпителиальные повреждения.

Таблица 1. Критерии цитологической оценки образца в соответствии терминологической системой Bethesda (TBS)

Адекватность образца	• Удовлетворительный (наличие или отсутствие компонента эндоцервикса/ЗТ) • Неудовлетворительный (причина)
Интерпретация/результат исследования	
• ***Негативный в отношении интраэпителиального поражения или злокачественности***	
• ***Цитограмма в пределах нормы***	– Микроорганизмы: *Trichomonas vaginalis*; *Candida* spp.; изменения флоры, соответствующие бактериальному вагинозу; бактерии, морфологически соответствующие *Actinomyces* sp.; клеточные изменения, соответствующие герпесвирусной инфекции – Другие доброкачественные изменения: реактивные клеточные изменения, связанные с воспалением, облучением, внутриматочным средством; железистые клетки при постгистерэктомическом статусе; атрофия, гиперкератоз, паракератоз и

Приложение 3

Уровни убедительности рекомендаций

Уровень убедительности доказательств	**Характеристика показателя**
A	По меньшей мере один мета-анализ, систематический обзор или РКИ, оцененные как 1++, напрямую применимые к целевой популяции и демонстрирующие устойчивость результатов или группа доказательств, включающая результаты исследований, оцененные как 1+, напрямую применимые к целевой популяции и демонстрирующие общую устойчивость результатов
B	Группа доказательств, включающая результаты исследований, оцененные как 2++, напрямую применимые к целевой популяции и демонстрирующие общую устойчивость результатов или экстраполированные доказательства из исследований, оцененных как 1++ или 1+
C	Группа доказательств, включающая результаты исследований, оцененные как 2+, напрямую применимые к целевой популяции и демонстрирующие общую устойчивость результатов; или экстраполированные доказательства из исследований, оцененных как 2++
D	Доказательства уровня 3 или 4; или экстраполированные доказательства из исследований, оцененных как 2+

Приложение 1

Методология разработки клинических рекомендаций

Целевая аудитория клинических рекомендаций:

1. Врачи-специалисты: акушеры-гинекологи, в том числе оказывающие медицинскую помощь детям, урологи, в том числе детские урологи-андрологи, педиатры, дермато-венерологи и др.;

2. Ординаторы, аспиранты и слушатели циклов повышения квалификации по указанным специальностям.

Приложение 2

Уровни достоверности доказательств

Уровни достоверности доказательств	**Описание**
1++	Мета-анализы высокого качества, систематические обзоры рандомизированных контролируемых исследований (РКИ) или РКИ с очень низким риском систематических ошибок
1+	Качественно проведенные мета-анализы, систематические, или РКИ с низким риском систематических ошибок
1-	Мета-анализы, систематические, или РКИ с высоким риском систематических ошибок
2++	Высококачественные систематические обзоры исследований случай-контроль или когортных исследований. Высококачественные обзоры исследований случай-контроль или когортных исследований с очень низким риском эффектов смешивания или систематических ошибок и средней вероятностью причинной взаимосвязи
2+	Хорошо проведенные исследования случай-контроль или когортные исследования со средним риском эффектов смешивания или систематических ошибок и средней вероятностью причинной взаимосвязи
2-	Исследования случай-контроль или когортные исследования с высоким риском эффектов смешивания или систематических ошибок и средней вероятностью причинной взаимосвязи
3	Неаналитические исследования (например, описания случаев, серий случаев)
4	Мнение экспертов

• ***Атипия клеток многослойного плоского эпителия***	– Атипичные клетки плоского эпителия неясного значения (ASC-US) или атипичные клетки плоского эпителия, не позволяющие исключить HSIL (ASC-H) – Низкая степень плоскоклеточного интраэпителиального поражения (LSIL): ВПЧ-эффект, легкая дисплазия/CIN I – Высокая степень плоскоклеточного интраэпителиального поражения (HSIL): умеренная дисплазия, тяжелая дисплазия, CIS/CIN II, CIN III – Плоскоклеточный рак
• ***Атипия эндоцервикального (высокого цилиндрического) эпителия***	– Атипичные железистые клетки (AGC): эндоцервикальные, эндометриальные или неопределенные (NOS) – Атипичные железистые клетки, похожие на неопластические: эндоцервикальные, эндометриальные или неопределенные (NOS) – Эндоцервикальная аденокарцинома *in situ* (AIS) – Аденокарцинома
• ***Другое***	– Эндометриальные клетки у женщины старше 40 лет

Эти определения используются в качестве цитологических заключений Терминологической системы Бетесда (Terminology Bethesda System, TBS) [5, 6] предполагающих наиболее вероятные гистологические соответствия. Гистологически к легким интраэпителиальным повреждениям – LSIL (Lowgrade Squamous Intraepitelial Lesions) – отнесены дисплазия лёгкой степени, соответствующая CIN1, а также признаки ВПЧ, койлоцитоз и вирусные кондиломы шейки матки [48]. При LSIL, имеющих высокую (до 90%) вероятность спонтанной регрессии, тактика более щадящая, чаще консервативная, так как CIN I чаще всего не является предраком [47].

Гистологически к тяжелым повреждениям – HSIL (Highgrade Squamous Intraepitelial Lesions) – отнесены CIN II, соответствующая умеренной дисплазии, и CIN III, включающая тяжелую дисплазию и преинвазивный рак CIS (Carcinoma in situ). Соотношение классификаций предраковых поражений шейки матки представлено в таблице 2.

Таблица 2. Соотношение классификаций предраковых поражений шейки матки [3,8].

Система Папаниколау	Описательная система ВОЗ	CIN	ТБС (Терминологическая система Бетесда)
Класс 1 (норма)	Отсутствие злокачественных клеток	Отсутствие неопластических изменений	Норма
Класс 2 (метаплазия эпителия, воспалительный тип)	Атипия, связанная с воспалением		Реактивные изменения клеток ASC: ASC — US; ASC — H
Класс 3 («дискариоз»)	Слабая дисплазия	CIN I Койлоцитоз	LSIL
	Умеренная дисплазия	CIN II	HSIL
	Тяжелая дисплазия	CIN III	
Класс 4 (клетки, подозрительные на рак или карцинома *in situ*)	Карцинома *in situ*		
Класс 5 (рак)	Инвазивная карцинома	Карцинома	Карцинома

Для улучшения диагностики и адекватного лечения важно знание основ клинико-морфологической концепции развития цервикальных неоплазий [41].

Согласно данной концепции, ВПЧ ВКР поражает полипотентные стволовые и амплифицирующиеся клетки под цилиндрическим эпителием эктопии, в формирующейся зоне трансформации с ее верхней границей – переходной зоной, а также в расположенном выше канале и эндоцервикальных криптах. Под влиянием ранних генов вируса физиологический процесс метаплазии носит аномальный характер за счет чрезмерной пролиферации незрелых клеток и формирования неоваскулярной сети для трофического обеспечения растущей массы неопластических клеток, Аномальные клетки, соответственно тяжести их генетических

Временные критерии качества:

– Регулярное проведение цервикального скрининга целевой группе: 21-29 лет – 1 раз в 3 года, 30-69 лет 1 раза в 5 лет (да/нет).

– Ежегодное диспансерное наблюдение женщин с доброкачественными заболеваниями шейки матки (да/нет).

– У ВПЧ негативных пациенток с ASC-US и LSIL – ко-тестирование через год (да/нет).

– Пациенткам с HSIL – срочная кольпоскопия с последующей LLETZ (да/нет).

Результативные критерии качества:

– Отсутствие прогрессии HSIL в РШМ.

Диспансерное наблюдение. При всех доброкачественных (фоновых) заболеваниях шейки матки (1-я диспансерная группа) показано динамическое наблюдение 1 раз в год с проведением расширенной кольпоскопии; цитологическим исследованием, контролем ПЦР отделяемого из цервикального канала на ВПЧ ВКР. Дальнейшая тактика после хирургического лечения CIN II-III/CIS (интенсивное наблюдение или, в случае рецидива, повторная эксцизия) определяется с учетом результатов Пап-теста и ВПЧ-теста, типа ЗТ, возраста женщины, ее репродуктивных планов. В случае рецидива CIN II-/CIS выполнение повторных конизаций (2-3) с высокой вероятностью позволяет излечить больную и избежать гистерэктомии.

Данные клинические рекомендации определяют основные направления диагностики и ведения пациенток с доброкачественными и предраковыми заболеваниями шейки матки, однако ОБОСНОВАННОЕ отступление от данного протокола с расширением объема обследования не является ошибкой.

КРИТЕРИИ ОЦЕНКИ КАЧЕСТВА МЕДИЦИНСКОЙ ПОМОЩИ:

Событийные (смысловые, содержательные, процессные) критерии качества:

– Цервикальный скрининг в целевой группе (21-69 лет): 21-29 лет: цитология/жидкостная цитология не реже 1 раза в 3 года, 30-69 лет – цитология/жидкостная цитология + ВПЧ не реже 1 раза в 5 лет (да/нет).

– При выявлении ASCUS и LSIL проведение ВПЧ типирования (да/нет).

– У ВПЧ позитивных пациенток с ASCUS и LSIL – кольпоскопия с последующей биопсией (да/нет).

– У ВПЧ негативных пациенток с ASCUS и LSIL – ко-тестирование через год (да/нет).

– Всем пациенткам с ASC-H независимо от ВПЧ-статуса – кольпоскопия с последующей биопсией (да/нет).

– Пациенткам с HSIL – срочная кольпоскопия с последующей эксцизией и выскабливанием цервикального канала (да/нет).

– Пациенткам с AGC или AIS – кольпоскопия с выскабливанием цервикального канала вне зависимости от результатов ВПЧ-тестирования (да/нет).

повреждений и степени неоплазии, занимают от трети до всей толщины эпителиального пласта, кучно расположены в межакантотических пространствах, окруженных сосудистой сетью. Эта сосудистая сеть, «точечно» определяющаяся в верхушках сосочков или в виде горизонтально расположенных сосудов, окружающих массы незрелых клеток является морфологическим субстратом аномальных кольпоскопических картин, таких как АБЭ различной толщины, нежная или грубая мозаика и пунктуация, сосочки, гребни, пласты [41,42].

Существуют три объективные причины гиподиагностики CIN:

1. **Смещение с возрастом стыков эпителия вследствие естественного метапластического процесса переходной зоны (ЗТ), центральнее,** а затем и внутрь цервикального канала с формированием частично видимых II или III типов ЗТ со скрытыми очагами неоплазии (рис. 1) [41,42].

2. **Вовлечение в неопластический процесс эндоцервикальных крипт, что может быть источником микроинвазии.** Вовлеченность крипт может усложнять диагностику эпителиальных повреждений и быть причиной неудач в их лечении [41]. Глубина поражения крипт CIN у 94 % больных не превышает 5 мм латерально от стенки канала, но расположение их на глубине до 4 мм от эктоцервикса служит причиной неполноценности эксцизии в области эндоцервикса и неизлеченности [41,42].

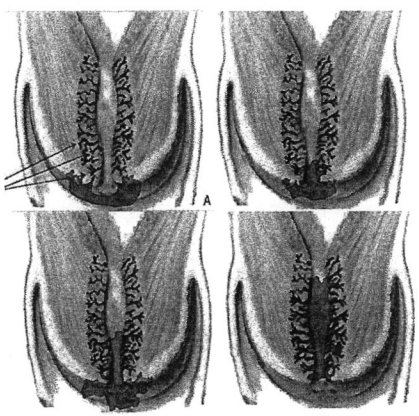

Рис. 1. Схема изменения локализации очагов CIN с возрастом при разных типах ЗТ и наличии или отсутствии эктопии. А. Расположение неоплазированного эпителия при I типе ЗТ с эктопией и вовлечение в процесс эктоцервикальных крипт у больной молодого возраста. Стрелками обозначены экто- и эндоцервикальные крипты. Б. Постепенное смещение повреждений в эндоцервикс при I типе ЗТ у больной более старшего возраста (старше 32 лет). В. Одновременное поражение экто- и эндоцервикса и эндоцервикальных крипт при III типе ЗТ и эпидермизированной эктопии. Г. Преимущественное поражение эндоцервикса и эндоцервикальных крипт при отсутствии эктопии ранее и скрытой переходной зоне у женщины в менопаузе.

ДИАГНОСТИКА

Лабораторная диагностика

Лабораторная диагностика относится к ключевым методам скрининга поражений шейки матки.

Цитологическое исследование

Цитологическое исследование мазков с экто- и из эндоцервикса с использованием различных методов окраски исторически является первым и основным инструментом скрининга, несмотря на недостаточно высокую чувствительность данного метода 55-74% при специфичности 63,2-99,4%. Приготовление мазков для цитологического исследования с окраской по Папаниколау (ПАП-тест) и жидкостная цитология с использованием системы CytoScreen (автоматическое приготовление, окрашивание, оценка препарата) относятся к традиционным методам диагностики состояния шейки матки. Около 10 % традиционных цитологических мазков являются неадекватными, что связано с неправильной техникой забора материала и приготовления препарата [3, 8, 11, 12, 13].

Снижение смертности от РШМ на 20–60% достигнуто в Европе и Северной Америке за счет внедрения скрининговых программ, базирующихся на Пап-тесте, в том числе в сочетании с ВПЧ-тестом [14, 15, 16].

Жидкостная цитология – альтернатива традиционному мазку, подразумевает размещение материала с шейки матки вместе со щеткой не на стекле, а в транспортной жидкости, предупреждая утрату части материала [3, 11].

Дальнейшая работа с клеточной суспензией происходит в лаборатории, и может быть частично или полностью автоматизирована. Жидкостная технология позволяет получить стандартизованные цитологические образцы высокого качества, избежать «загрязнения» препарата эритроцитами и воспалительными элементами, и распределить клетки без нагромождения на небольшом участке диаметром 1,2 см в виде равномерного монослоя. Преимуществом метода является уменьшение числа неадекватных мазков примерно в 10 раз, сокращение времени, необходимого для интерпретации мазка, возможность использовать оставшуюся клеточную суспензию для ВПЧ-тестирования и молекулярных тестов из того же образца в случае сомнительных результатов мазков [3, 12, 13, 17].

NB! Диагностика неоплазий и цервикальный скрининг эффективны только при получении адекватного материала.

Беременные

Кольпоскопию можно отложить на послеродовый период (через 6 недель после родов).

Ведение женщин с LSIL

LSIL значительно чаще ассоциированы с ВПЧ-инфекцией, чем ASC-US (ВПЧ имеется у 77% женщин с LSIL) [92, 93].

Женщинам с LSIL и положительным ВПЧ – кольпоскопия.

- При отрицательном ВПЧ – повторное ко-тестирование через 1 год,
- при положительном ВПЧ или патологии в мазках – кольпоскопия, биопсия по показаниям,
- при отрицательных результатах обоих тестов – повторный скрининг через 3 года.

Беременные

При LSIL – кольпоскопия. При отсутствии подозрения на тяжелые повреждения – повторное обследование после родов.

Женщины в постменопаузе

Показано ВПЧ-тестирование и кольпоскопия при любых результатах теста.

ASC-H

Риск CIN 3+ при ASC-H выше, чем при ASC-US или LSIL, но ниже, чем при HSIL [90]. Этот риск увеличивается с возрастом. Всем больным показана кольпоскопия вне зависимости от ВПЧ-статуса, в том числе у женщин моложе 25 лет.

HSIL

При HSIL показана срочная кольпоскопия. Сортировка на основании результатов повторных мазков или ВПЧ-статуса недопустима. При полной видимости ЗТ сразу же проводят эксцизию обнаруженных очагов CIN не только с диагностической, но и с лечебной целью – подход «see and treat» («смотри и лечи»). При неполной видимости ЗТ показана LLETZ с диагностической целью. ***Деструкции очагов поражения недопустимы!***

AGC/AIS

При обнаружении AGC или AIS показана кольпоскопия с выскабливанием цервикального канала вне зависимости от результатов ВПЧ-тестирования. У женщин старше 35 лет показано взятие аспирата из полости матки для исключения патологии эндометрия.

• 30-69 лет – цитология/жидкостная цитология + ВПЧ не реже 1 раза в 5 лет.

Согласно мировым рекомендациям, ВПЧ-тестирование присутствует во всех вариантах скрининга при обнаружении аномальных результатов мазков. В некоторых странах скрининг начинают с ВПЧ-тестирования [37; 89].

Залог эффективности скрининга – широта охвата населения (не менее 70%). Этот вопрос может быть решен с помощью активной рассылки приглашений на обследование с помощью электронной почты и мобильной связи, а также использованием технологии самозабора.

Ведение женщин с ASC-US

Женщины от 25 и старше

ASC-US – самый частый аномальный результат цитологического исследования, при этом сопряженный с самым низким риском CIN3+, отчасти еще и из-за того, что примерно в трети случаев ASC-US не ассоциирован с ВПЧ-инфекцией. Риск CIN3+ у женщин с ASC-US не превышает 2%, в связи, с чем возможно наблюдение с повтором цитологического исследования через год, или ВПЧ-тестирование, что предпочтительнее [90].

При отсутствии ВПЧ – ко-тестирование через 3 года.

При обнаружении ВПЧ – кольпоскопия: при выявлении аномальных картин – биопсия, при их отсутствии – ко-тестирование через год. При ASCUS с положительным ВПЧ-тестом может быть целесообразна сортировка женщин с помощью иммуноцитохимических тестов с окрашиванием на P16 и ProExC [91].

У женщин с положительным анализом на ВПЧ 16 и/или 18 типов общий риск развития CIN III или микроинвазии в течение последующих 3 лет составляет около 21%, а при других типах – не более 5 % [58].

Особые группы

Женщины 21-24 лет

При ASCUS – повторная цитология ежегодно, немедленная кольпоскопия не показана. При повторном ASCUS или положительном ВПЧ-тесте – кольпоскопия, в соответствии с результатми кольпоскопии – биопсия.

Женщины, наблюдающиеся после хирургического лечения CIN

ASCUS у женщин, наблюдающихся после лечения CIN, – кольпоскопия.

Для получения адекватного материала необходимо:

1. Использовать современные инструменты – комбинированные щетки с эндоцервикальным компонентом или 2-мя отдельными щетками (рис.2). Следует исключить из употребления все шпатели (Эйра, деревянные и металлические), кюретажные ложечки, часто входящие в одноразовый гинекологический набор, как не позволяющие получить достойный скарификат из зоны трансформации и переходной зоны и разрушающие клеточные элементы при распределении материала на стекло.

2. Получать материал в виде скарификата до «кровавой росы», чтобы был получен образец максимально богатый клетками.

3. Ввиду того, что часть повреждений может находиться за пределами эктоцервикса, полноценный цервикальный образец должен быть получен из цервикального канала и крипт эндоцервикса.

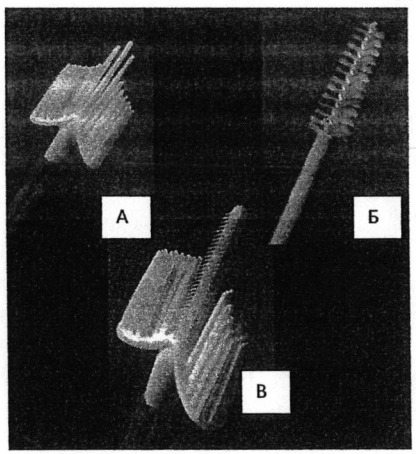

Рис. 2. Вид рабочей части щеток для получения адекватного материала как с экто-, так и из эндоцервикса. Материал должен быть получен либо двумя щетками (А, Б), либо комбинированной щеткой с эндоцервикальным компонентом (В).

Правила забора традиционного мазка на онкоцитологию

•Шейку матки обнажают в зеркалах.

•Материал берется с зоны трансформации с ее поверхности – переходной зоны стыка эпителиев и из эндоцервикальных крипт, то есть с экто- и из эндоцервикса.

•Внимание! В связи с тем, что неопластический процесс изначально и наиболее активно развивается в месте стыка эпителиев (переходной зоне) и зоне трансформации, соскоб (мазок) обязательно должен включать эпителий этих зон. Из-за поражения эндоцервиальных крипт важно присутствие в материале эндоцервикального компонента.

1. Использовать современные инструменты – комбинированные щетки с эндоцервикальным компонентом или 2-мя отдельными щетками (рис.2). Следует исключить из употребления все шпатели (Эйра, деревянные и металлические), кюретажные ложечки, часто входящие в одноразовый гинекологический набор, как не позволяющие получить достойный скарификат из зоны трансформации и переходной зоны и разрушающие клеточные элементы при распределении материала на стекло.

2. Получать материал в виде скарификата до «кровавой росы», чтобы был получен образец максимально богатый клетками.

3. Ввиду того, что часть повреждений может находиться за пределами эктоцервикса, полноценный цервикальный образец должен быть получен из цервикального канала и крипт эндоцервикса.

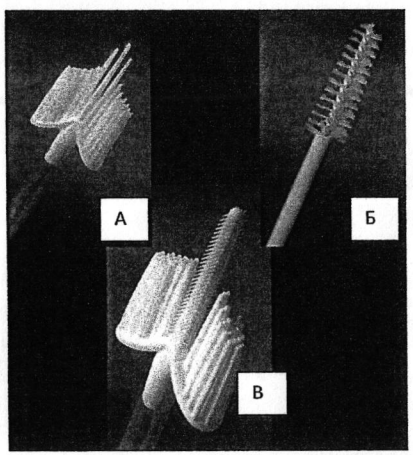

Рис. 2. Вид рабочей части щеток для получения адекватного материала как с экто-, так и из эндоцервикса. Материал должен быть получен либо двумя щетками (А, Б), либо комбинированной щеткой с эндоцервикальным компонентом (В).

Правила забора традиционного мазка на онкоцитологию

•Шейку матки обнажают в зеркалах.

•Материал берется с зоны трансформации с ее поверхности – переходной зоны стыка эпителиев и из эндоцервикальных крипт, то есть с экто- и из эндоцервикса.

•Внимание! В связи с тем, что неопластический процесс изначально и наиболее активно развивается в месте стыка эпителиев (переходной зоне) и зоне трансформации, соскоб (мазок) обязательно должен включать эпителий этих зон. Из-за поражения эндоцервиальных крипт важно присутствие в материале эндоцервикального компонента.

для проведения вторичной профилактики, поскольку вакцина не защищает от всех заболеваний, вызванных разными типами ВПЧ [28, 29, 35].

Порядок наблюдения после вакцинации

Вакцинация проводится в центрах иммунопрофилактики, в прививочных кабинетах поликлиник и медицинских учреждений, включая детские.

После вакцинации девушки и женщины также подлежат стандартному цервикальному скринингу, включающему РАР–тест, ВПЧ-тест, согласно действующим приказам [28].

Ревакцинация

Опубликованы данные по эффективной защите на протяжении 9,4 лет для двухвалентной вакцины и более 8 лет для четырехвалентной вакцины [38, 39]. В настоящее время рекомендаций по проведению ревакцинации нет.

Профилактические осмотры. Цервикальный скрининг.

В соответствии с приказом Министерства здравоохранения Российской Федерации от 1 ноября 2012 № 572н «Об утверждении Порядка оказания медицинской помощи по профилю «акушерство и гинекология» (за исключением использования вспомогательных репродуктивных технологий)» женщинам I-й и II-й групп здоровья (практически здоровые женщины, не нуждающиеся в диспансерном наблюдении и женщины с риском возникновения патологии репродуктивной системы) рекомендуются профилактические осмотры 1 раз в год.

В соответствии с приказом Министерства здравоохранения Российской Федерации от 3 февраля 2015 г. № 36ан «Об утверждении порядка проведения диспансеризации определенных групп взрослого населения» проведение цитологического исследования мазка шейки матки и цервикального канала рекомендуется с частотой 1 раз в 3 года пациенткам с 21 года до 69 лет за исключением случаев невозможности проведения исследования у девственниц и в связи с экстирпацией матки.

Рекомендуется придерживаться следующего подхода к цервикальному скринингу:

•Начало скрининга – 21 год.

•Конец скрининга – 69 лет (при условии предыдущего адекватного скрининга и отсутствии в течение 20 лет – CIN II) [33].

•21-29 лет – цитология/жидкостная цитология не реже 1 раза в 3 года.

и 2 дозой меньше 5 месяцев, то рекомендуется введение 3 дозы вакцины не позднее 6 месяцев от начала вакцинации [28, 29].

Для девочек старше 15 лет: рекомендовано трехкратное введение вакцины по схеме 0, 1-2, 6 месяцев [28, 29].

Противопоказаниями для проведения вакцинации являются повышенная чувствительность к компонентам вакцины, развитие тяжелых системных аллергических реакций или поствакцинальных осложнений на предшествующее введение вакцины против ПВИ. Острые инфекционные и неинфекционные заболевания, а также обострение хронических заболеваний являются временными противопоказаниями, иммунизация проводится через 1–2 недели после выздоровления, или в период реконвалесценции, или ремиссии [28, 29, 30].

Противопоказанием к четырех- и девятивалентным вакцинам является гиперчувствительность к дрожжеподобным грибам. Двухвалентная вакцина противопоказана людям с анафилактической реакцией на латексный компонент [31]. При легких формах респираторных, кишечных и других инфекций прививки можно проводить после нормализации температуры [28, 30, 32].

При наступлении беременности после начала серии вакцинации, введение оставшейся дозы должно быть отложено до окончания беременности [28, 33, 34]. Нет необходимости возобновлять полный курс вакцинации в послеродовом периоде [34]. Однако перед вакцинацией не обязательно делать тест на беременность [19, 21, 30, 32, 33, 34, 35].

Грудное вскармливание не является абсолютным противопоказанием для вакцинации четырехвалентной вакциной против ВПЧ [21, 33]. Однако, учитывая профилактический характер вакцин от ВПЧ и очень малую вероятность первичного инфицирования ВПЧ-ВКР в период лактации, от вакцинации следует воздержаться, поскольку риски вреда для младенца превышают предполагаемую пользу.

Девочкам-подросткам перед выполнением вакцинации нет необходимости в проведении специального гинекологического осмотра. Проведение ВПЧ-тестирования до вакцинации не рекомендовано [21, 28, 29, 33].

Не установлено связи вакцинации против ВПЧ с влиянием на фертильность, развитием аутоиммунных заболеваний или смерти – частота встречаемости данных осложнений не отличалась от таковой для общей популяции [28, 29, 35].

Следует информировать женщин о том, что вакцинация не отменяет необходимость проведения регулярных гинекологических осмотров

•Необходимо использование специального одноразового инструмента, гарантирующего взятие материала со всех указанных зон и обеспечивающего информативность препарата.

NB! Использование нестандартизованных инструментов недопустимо: это приводит к снижению эффективности цитологического исследования

•Мазок необходимо брать **до проведения** кольпоскопии и различных проб, бимануального исследования во избежание лизирования и деформации клеточных элементов.

•Забор материала проводят после удаления слизи стерильным сухим мягким ватным тампоном, без грубого давления на шейку во избежание утраты эпителия.

•Взятие материала для цитологического исследования проводится при помощи цитощётки (экзоцервикс) и эндоцервикальной щётки и представляет собой получение соскоба-скарификата.

•Рекомендуемая методика забора материала: цитощетку, расположенную преимущественно на экзоцервиксе, поверните 5 раз по часовой стрелке на 360^0 (рис. 3). Если забор материала осуществляется цитощёткой с эндоцервикальным штифтом, её рекомендуется повернуть не менее 3-х раз на 360^0.

Для взятия материала с эндоцервикса эндоцервикальной щеткой после введения её следует повернуть не менее трех раз против часовой стрелки (рис. 4 b). Закономерно появление «кровавой росы», что свидетельствует о получении информативного цервикального образца, где, кроме слизи, присутствуют клетки практически всех слоев эпителиального пласта.

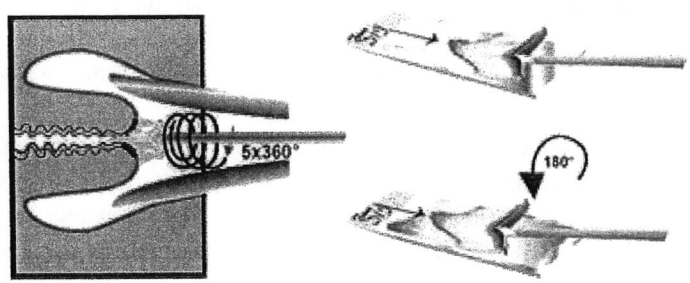

Рис. 3. Правила забора материала для цитологического исследования цитощеткой и техника приготовления мазка.

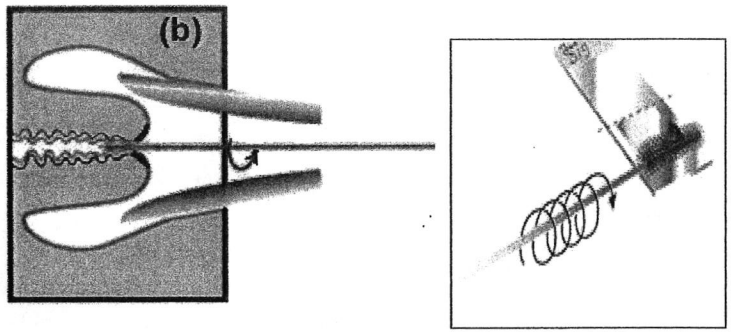

Рис. 4. Правила забора материала для цитологического исследования эндоцервикальной щеткой и техника приготовления мазка (обязательно: щетка совершает вращательные движения).

• Адекватный мазок должен быть максимально тонким и не должен содержать «толстые участки», включающие «непросматриваемые» скопления или комплексы клеток. Правила и варианты приготовления мазка представлены на рисунках 3 и 4.

• Материал должен распределяться равномерно вдоль обезжиренного, сухого стекла (а не поперек или кругами) по всей поверхности стекла с равномерным распределением наибольшего количества полученного скарификата (рис. 3).

• Сразу после приготовления мазка его фиксируют. При окраске по Папаниколау, используют аэрозольный фиксатор (его наносят на стекло под прямым углом с расстояния 20 см) или помещают стекло в 95% этиловый спирт, по крайней мере, на 5 минут. Если используется окраска по Романовскому-Гимзе, то специальные фиксаторы не применяются, препарат высушивается на воздухе.

• Мазки должны быть маркированы: на обороте стекла препарата сбоку по короткому краю указывают фамилию пациентки, локализацию забора (экто-, эндоцервикс) и регистрационный номер исследования (рис. 3, 4).

• В Российской Федерации направление, прилагаемое к препарату, является стандартной формой №44 6/у, утверждённой приказом Министерства здравоохранения Российской Федерации от 24 апреля 2003 № 174 «Об утверждении учетных форм для цитологических исследований». Необходимо заполнить все пункты лицевой стороны бланка (в графе «Проведенное лечение» обязательно указать, какое, например, ДЭК 2002 год).

Поражения большой площади предусматривают использование петли большего диаметра. Желательно удаление поражений одним образцом, но при большой площади допустимы и эксцизии дополнительными пассами с глубиной каждого 7 мм [4, 6, 12, 24, 41].

После применения хирургических методик частота излечения от поражений шейки матки составляет 86-97%. Оценка эффективности лечения HSIL проводится через 6 и 12 месяцев после деструкции/эксцизии на основании Пап-теста, ВПЧ-теста и кольпоскопии. Два последовательных отрицательных результата комбинированного тестирования указывают на отсутствие поражения [24, 41].

Позитивный результат ВПЧ-теста, даже при наличии нормальной цитологии, часто свидетельствует о неудаче эксцизии [12, 27, 41, 43].

Рецидив или неизлеченность после хирургического вмешательства наблюдается у 3-14% пациенток, вследствие персистенции ПВИ или неполного иссечения патологического участка [24, 27, 41].

ПРОФИЛАКТИКА РШМ (ВОЗ, 2014)

• **Первичная профилактика:** вакцинация против вируса папилломы человека (ВПЧ), ориентированная на подростков в возрасте 9-13 лет до начала половой жизни.

• **Вторичная профилактика:** доступность скрининга с последующим лечением выявленного предрака шейки матки.

• **Третичная профилактика:** доступ к лечению РШМ и ведение женщин любого возраста, включая хирургическое вмешательство, химиотерапию, лучевую терапию и паллиативную помощь [36].

Вакцинопрофилактика

В Российской Федерации зарегистрированы 2 вакцины: двухвалентная, содержащая антигены ВПЧ 16 и 18 типа, и четырехвалентная, содержащая антигены ВПЧ 6,11,16,18 типов. Готовится регистрация девятивалентной вакцины. Рекомендуемый возраст вакцинации: от 9 до 45 лет. Вакцинация против ВПЧ-ВКР в России не входит в национальный календарь прививок, не оплачивается за счет средств ФОМС и может быть проведена за счет личных средств граждан или иных средств предусмотренных законодательством Российской Федерации.

Схемы вакцинации ВОЗ (2014)

Для девочек младше 15 лет (оптимально – в возрасте 9-13 лет до начала половой жизни): двукратное введение вакцины с интервалом 6 месяцев (интервал может быть увеличен до 12-15 месяцев). Если интервал между 1

Петлевая эксцизия шейки матки – LEEP – Loop Electrosurgical Excision Procedure (петлевая электрохирургическая эксцизия) или LLETZ – Large Loop Electrosurgical Excision of the Transformation Zone (электрохирургическая петлевая эксцизия зоны трансформации) – это иссечение аномальной ткани тонкими проволочными петлями различных размеров и форм с захватом части цервикального канала разной глубины.

Показания к LEEP/LLETZ/ЭХВЧ-конизации:

- верифицированные цитологически или в биоптате HSIL (CIN II-III/CIS);
- неоднократное выявление цитологической патологии при неполно видимых типах ЗТ (II и III типы);
- эпителиальные поражения шейки матки, распространяющиеся в цервикальный канал;
- несоответствие цитологического, кольпоскопического и гистологического исследований;
- подозрение на микроинвазивный рак;
- рецидивирующая цервикальная интраэпителиальная неоплазия.

В настоящее время адекватным лечением пациенток с CIN III/CIS и МРШМ 1а1 стадии без лимфоваскулярной инвазии, который нередко обнаруживают находкой в конусе, является конизация шейки матки с выскабливанием цервикального канала [40, 41, 43].

При выполнении эксцизии обязательно иссекается вся ЗТ с переходной зоной и частью вышележащих эндоцервикальных крипт. При ЗТ 1 типа, располагающейся полностью на эктоцервиксе, независимо от размера, глубина иссечения должна быть не менее 7 мм. При ЗТ 2 типа глубина иссечения увеличивается до 10 мм. При затруднении полноценной визуализации стыка МПЭ и ЦЭ (частично визуализируется или не визуализируется) и при наличии эндоцервикального компонента глубина иссечения не должна быть менее 15 мм – конизация (рис. 5) [3, 41, 42].

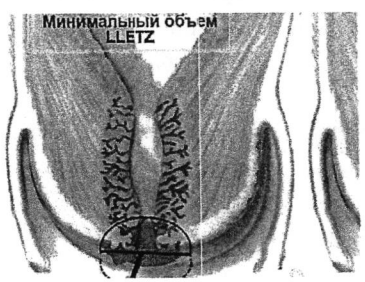

Рис. 5. Схематичное изображение двух распространенных вариантов эксцизии поврежденной ЗТ и прилежащих крипт — LLETZ и конизации.

Мазок не следует брать

- ранее 48 часов после полового контакта;
- во время менструации;
- в период лечения генитальных инфекций;
- ранее 48 часов после расширенной кольпоскопии с обработкой 3-5% растворами уксусной кислоты или Люголя, после использования любрикантов, тампонов или спермицидов;
- после вагинального исследования или спринцевания.

Если более 75% клеток многослойного плоского эпителия покрыты эритроцитами или лейкоцитами, при количестве клеток менее 500 и при отсутствии клеток зоны трансформации, мазок считается неудовлетворительным. В этих ситуациях жидкостная цитология имеет несомненные преимущества [3, 12, 13].

Для монослойного мазка (метод жидкостной цитологии) материал получают с помощью специальной цервикальной щетки с экто- и эндоцервикальным компонентом. Центральную часть щетки в виде штифта с горизонтальными короткими щетинками вводят в цервикальный канал, а длинные боковые щетинки, имеющие граненую форму, при этом распределяются на влагалищной части шейки матки. Слегка надавливая, поворачивают щетку по часовой стрелке 3–5 раз, что обеспечивает гарантированное получение достаточного количества клеточного материала. Съемную головку щетки вместе с собранным материалом помещают в виалу со стабилизирующим раствором [3, 12, 13, 18].

При использовании жидкостной цитологии гарантирована стандартизация мазков с получением монослоя отделенных от других клеточных элементов эпителиальных клеток. Жидкостный метод при одинаковой чувствительности обеспечивает более высокую информативность исследования по сравнению с традиционной цитологией за счет почти десятикратного уменьшения числа неинформативных препаратов. Оборудование для компьютеризированного анализа цитологических мазков позволяет автоматизировано приготовить и исследовать стандартизованные мазки, уменьшить нагрузку на цитологов и цитотехников при большом потоке цервикальных образцов организованного скрининга, так как первичный отбор аномальных картин от не содержащих неопластических изменений будет выполнен системой. В том же образце возможно исследование дополнительных иммуноцитохимических тестов на тяжелые повреждения (p16/Ki67, CINtec; ProEX C (топоизомераза α-2, BD), которые необходимы в случаях с трудной дифференцировкой и сомнительных (ASCUS, ASC-H), легких (LSIL)

повреждениях [3, 9, 41, 45, 50, 51, 53, 68, 69]. Коэкспрессия белков p16/Ki67 свидетельствует о нестабильности и скорой прогрессии неоплазии до следующей степени.

Применение жидкостной технологии в автоматизированных системах позволяет улучшить выявляемость патологии на этапе CIN, обеспечить персонифицированный учет женщин, облегчить организационные трудности скрининга, так как ВПЧ-тестирование может быть проведено без дополнительного визита пациенток [1, 3, 12, 40, 41].

Интерпретация результатов цитологических методов исследования должна проводиться согласно современной классификации Бетесда [14, 19].

ВПЧ-тестирование

FIGO рекомендует в качестве скрининга – «онкоцитологию (до 60 лет) + ВПЧ-тестирование» (до 65 лет) каждые 5 лет (2009) [20]. С 2015 года SGO ASCCP рекомендовали первичный ВПЧ-скрининг для женщин в возрасте 25 лет и старше [37].

ВОЗ (2014) рекомендует в качестве скрининга ВПЧ-тестирование, цитологическое и визуальное обследование с использованием уксусной кислоты хотя бы один раз для каждой женщины в целевой возрастной группе: 30-49 лет [36].

В Российской Федерации обследование на ВПЧ (контроль ПЦР отделяемого из цервикального канала на вирус папилломы человека) предусмотрено приказом Минздрава России от 1 ноября 2012 № 572н «Об утверждении Порядка оказания медицинской помощи по профилю «акушерство и гинекология» (за исключением использования вспомогательных репродуктивных технологий)» для женщин с выявленными доброкачественными заболеваниями шейки матки.

Виды ВПЧ - тестов

1. Полимеразная цепная реакция (ПЦР) – многократное копирование определенного участка вирусной ДНК типоспецифическими и видоспецифическими праймерами – качественное определение ВПЧ ВКР с типированием вируса. Рекомендуется исследование 10-14 типов ВПЧ ВКР.

2. RT (real-time) PCR – ПЦР в реальном времени – оценивается вирусная нагрузка в логарифмах, дифференцируются клинически значимые количества ВПЧ с рисками присутствия неоплазии от малозначимых, соответствующих транзиторной и разрешившейся ВПЧ-инфекции.

3. Качественные ДНК ПЦР-тесты на 14 типов ВПЧ ВКР с частичным генотипированием особо «опасных» типов ВПЧ (16 и 18 типов и остальных).

кольпоскопией (ЗТ полностью визуализируется) предпочтительна выжидательная тактика с цитологией через 6, 12, 24 мес. [1, 3, 12, 41].

Интенсивное наблюдение является важным ввиду риска нераспознанного поражения высокой степени в этой группе. При сохранении повреждений, соответствующих CIN I более 18-24 месяцев показано деструктивное или эксцизионное лечение в зависимости от типа ЗТ. Деструкция возможна только при I типе ЗТ, когда визуализируется вся ЗТ с переходной зоной, у женщин до 35 лет, с отсутствием аномалий в мазках из канала, с минимальными рисками поражения эндоцервикальных крипт. В остальных случаях и при сохранении CIN II даже в возрасте моложе 24 лет показана эксцизия [3, 12, 19, 20, 21, 24, 41].

Женщинам старше 40 лет с CIN I в биоптате эктоцервикса показана петлевая эксцизия ЗТ из-за рисков синхронных тяжелых повреждений, скрытых в канале, вследствие длительной персистенции ВПЧ ВКР [58].

При HSIL (CIN II p16-позитивные, CIN III) показано хирургическое лечение – петлевая эксцизия шейки матки различной глубины от 7 мм и более, вплоть до конизации, в зависимости от типа ЗТ [3, 12, 19, 20, 21, 24, 41].

Хирургическое лечение

Рекомендуется применение электрической, лазерной, радиоволновой и криохирургии. Возможны ножевые конизации [3, 41].

На сегодняшний день для лечения цервикальных интраэпителиальных неоплазий используют методы аблации (деструкции) и методы эксцизии (иссечение).

Аблация это метод при котором пораженный участок эпителия шейки матки разрушается, включает в себя электро-, радио-, лазерную и криодеструкцию. Криодеструкция применяется только для CIN1 [3, 24].

Аблация показана, если [25]**:**

- нет данных за тяжелые повреждения CIN II-III/CIS и подозрения на инвазию;
- зона трансформации визуализируется полностью (I тип ЗТ), т.е. поражения ограничены эктоцервиксом и полностью визуализируются;
- нет признаков поражения эктоцервикальных желез с погружением АБЭ в них кольпоскопически;
- нет данных о вовлеченности эндоцервикса в патологический процесс; ранее не проводилось хирургического лечения;
- нет расхождений между данными цитологического, гистологического и кольпоскопического исследований.

ЛЕЧЕНИЕ

Истинная **эрозия шейки матки** подлежит патогенетическому лечению, соответствующему причине, вызвавшей десквамацию эпителия (воспалительные заболевания, травма, возрастная атрофия слизистых).

Неосложненный **эктропион шейки матки** лечения не требуют [1, 3, 12]. Эктопия, в том числе эпидермизирующаяся незрелым метапластическим эпителием является вариантом нормального строения и также не требует лечения. Необоснованная деструкция эктопии и нормальной эпидермизирующейся ЗТ в случае развития неоплазии не предупреждает продолжения заболевания в скрытой части канала, но способствуе т трудностям в диагностике [41].

При **лейкоплакиях шейки матки** вначале необходимо устранение сопутствующего воспалительного процесса по общепринятым в клинической практике схемам в соответствии с данными предварительног о бактериоскопического и бактериологического исследования, а также с данными обследования на ИППП [3, 9, 22, 23]. Лейкоплакии шейки матки – очаги гипер- и паракератоза, которые имеют в основе патогенеза молекулярно-генетические аномалии стволовых клеток и отличаются упорным, рефрактерным к лечению течением. Предпринимаются попытки деструктивного лечения. Подлежат наблюдению, если под ороговевающим эпителием гистологически исключена CIN.

Не следует применять средства, которые влияют на тканевой обмен (облепиховое масло, масло шиповника, мазь, содержащая алоэ и др.). Эти препараты могут способствовать усилению пролиферативных процессов и возникновению дисплазии шейки матки у молодых нерожавших женщин.

Медикаментозное лечение плоскоклеточных интраэпителиальных поражений отсутствует. Лечение иммуномодуляторами продуктивного компонента ВПЧ-инфекции, инициирующей и поддерживающей прогрессию CIN до инвазивного рака, патогенетически оправдано лишь в дополнение к эксцизии. Эффективность его исследуется по показателям иммунологического статуса, местного иммунитета и изменениям вирусной нагрузки. Показан ряд положительных результатов в отношении инозин пранобекса, интерферонов, аллоферона и некоторых других препаратов в исследованиях с низким уровнем доказательности (уровни 2-, 3, 4). [3, 41]. Большинство иммуномодулирующих и противовирусных препаратов не рекомендовано применять во время беременности и лактации. У молодых женщин с LSIL, доказанными в биоптате (признаки ВПЧ инфекции, койлоцитоз, CIN I, CIN II p16-негативные) и удовлетворительной

Разработаны и применяются тест системы, которые позволяют выполнить идентификацию генов ВПЧ 16, 18, 31, 45, 51, 52 и 59 типов, остальные типы ВПЧ ВКР определяются в двух группах: 33, 56, 58, 66 и 35, 39, 68 [52, 62].

4. Тест двойного гибридного захвата (Hybrid Capture II – HC2)=ВПЧ Digene-тест. Тест основан на гибридизации участков ДНК ВПЧ ВКР с РНК-зондами, улавливаемых антителами с флюоресцентной меткой. При позитивном результате указывается клинически значимая концентрация 13 типов ВПЧ ВКР, в копиях ДНК ВПЧ на 1 мл образца. Отрицательный результат теста практически исключает присутствие CIN2-3.

5. Тесты на основе обнаружения РНК ВПЧ: PreTect HPV-Proofer (амплификация мРНК E6/E7 пяти типов ВПЧ высокого риска (16, 18, 31, 33 и 45)) и Aptima (Gen-Probe) основан на целевом захвате и гибридизации мРНК E7 для выявления экспрессии мРНК 14 типов ВПЧ ВКР с частичным генотипированием.

Методика получения материала для ВПЧ-исследования

1. Щеточкой возьмите мазок-соскоб из зоны трансформации с переходной зоной и крипт цервикального канала – щеткой, вращательными движениями обрабатывается сначала часть эктоцервикса, затем она вводится в нижнюю треть канала, где производится 3-5 оборотов.

2. Поместите щеточку в специальный контейнер с консервантом.

3. Промаркируйте контейнер: напишите имя женщины, номер амбулаторной карты или истории болезни и дату.

Самостоятельный забор материала для тестирования на ВПЧ ВКР

Существует вариант скрининга с самозабором вагинальных выделений для ВПЧ-теста при помощи специальных устройств. После забора материала отделяющийся рабочий наконечник инструмента погружается в промаркированную пробирку и отправляется по почте в централизованную лабораторию с заполненной анкетой с указанием обратной связи – электронной почты или мобильного телефона. При получении положительного результата больная направляется к гинекологу для дообследования. Эффективность ВПЧ-тестов при самостоятельном заборе вагинальных выделений достаточно высока [80, 81, 82, 83], большинство пациенток (особенно до 30 лет), проявляют приверженность к данному методу [82, 83, 84, 85], поэтому данный способ следует рассматривать как достойную альтернативу исследованию образцов на ВПЧ ВКР, забранных специалистами. Тест для самозабора экономически менее затратен, чем визит к врачу [86, 87], и при условии хорошей

информированности женщин может иметь широкое применение и, тем самым, повысить численность населения, участвующих в программах скрининга на рак шейки матки [80, 85].

Ранжирование ВПЧ-нагрузки

- Высокая ВПЧ нагрузка от 10^7 копий /мл и более – риск рака шейки матки.
- Умеренная ВПЧ нагрузка 10^5-10^7 копий/мл – наличие CIN.
- Клинически малозначимое количество ВПЧ – менее 10^5 копий/мл.

Показания к применению ВПЧ-теста:

- цервикальный скрининг*,
- диагностика CIN,
- оценка эффективности лечения и мониторинга больных после лечения,
- разделение (сортировка) женщин с аномальными результатами мазков от ASCUS и более в возрасте от 25 до 65 лет,
- определение тактики у пациенток с мазками типа ASCUS.
- оценка эффективности эксцизионного лечения HSIL, CIN 2-3/CIS и микроинвазивного рака в случае органосохраняющих операций.

* У женщин старше 30 лет (в некоторых странах с 25 лет) – в скрининге, начинающемся с ВПЧ-тестирования, в качестве первичного теста или в скрининге с ко-тестированием (сочетание одновременно ВПЧ-теста с цитологическим исследованием).

Среди женщин с отрицательными результатами цитологии, интервал повторного обследования должен составлять от 3 до 5 лет. В случае если не было отрицательного результата обследования в течение предыдущих 5-ти лет, повторная цитология выполняется через год из-за недостаточно высокой чувствительности цитологического метода, т.е. первые два исследования осуществляются ежегодно. Среди женщин с негативными результатами при тестировании на ВПЧ, повторный скрининг можно проводить через интервал в 5 лет [24].

Инструментальная диагностика

Расширенная кольпоскопия

Расширенная кольпоскопия – визуализация с помощью кольпоскопа при 5-8 и 15 и 20-30-кратном увеличении влагалищной части шейки матки,

Поскольку категория CIN II является неоднородной и включает поражения, которые являются как морфологическими проявлениями продуктивной (LSIL), так и трансформирующей ВПЧ-инфекции (HSIL) с возникшим предраком, для внесения ясности дополнительно может быть выполнено иммуногистохимическое исследование экспрессии белка p16 (исследование не предусмотрено приказом Министерства здравоохранения Российской Федерации от 1 ноября 2012 № 572н «Об утверждении Порядка оказания медицинской помощи по профилю «акушерство и гинекология» (за исключением использования вспомогательных репродуктивных технологий)». Гистологический образец, в котором обнаруживается CIN II и p16+ должен быть классифицирован как HSIL, p16-позитивный — LSIL [7, 12].

Выскабливание слизистой оболочки цервикального канала

Производится для исключения предраковых изменений и злокачественной трансформации эпителия в цервикальном канале. Показаниями к выскабливанию стенок цервикального канала являются аномалии в мазках из цервикального канала, однако, несмотря на присутствие CIN II-III/CIS в эндоцервиксе, результаты исследования соскоба ложнонегативны почти в половине случаев [41]. Целесообразно выскабливание остатка цервикального канала в ходе петлевой эксцизии зоны трансформации или конизации для исключения распространения неоплазии выше изъятого конуса [3, 12, 41].

Иная диагностика

Существуют различные электронные устройства сканирующие эпителий шейки матки и подлежащие слои, основанные на различии в отражении оптических и электрических импульсов нормальным и аномальным эпителием. Приборы имеют встроенные компьютерные анализаторы, выдающие непосредственный результат, в котором исключен человеческий субъективизм. Преимущества метода также в том, что кроме эпителиального покрова эктоцервикса исследуются и подлежащие слои с кровотоком
и нижняя треть канала, а результат обследования доступен сразу после процедуры.

Консультации смежных специалистов

– при выявлении аногенитальных бородавок в области уретры, ануса или на коже вне зоны вульвы и промежности рекомендуется консультация врача дерматовенеролога, врача проктолога и врача уролога [3, 12, 22].

– пациентам с CIN III, в том числе с CIS показана консультация онколога [1, 3, 12].

Биопсия шейки матки

Показаниями к выполнению биопсии являются

– аномальные цитологические результаты мазков;

– выраженные изменения при расширенной кольпоскопии;

– аномальные кольпоскопические картины (АКК);

– расхождение результатов цитологического метода исследования и расширенной кольпоскопии [3, 12].

Противопоказанием для биопсии являются вагинит, цервицит, наличие ИППП [3,12].

В случае выбора прицельной ограниченной кольпоскопически направленной биопсии для достоверности результатов рекомендуется взятие нескольких биоптатов из участков с наиболее выраженными изменениями [3, 12]. Забор биоптатов проводят сначала из задней губы шейки матки, чтобы истекающая кровь не мешала забору биоптатов из задней (передней) губы. Размер фокусного биоптата должен быть не менее 3 мм. Кроме прицельной (фокусной) биопсии, может выполняться расширенная (эксцизионная) биопсия. Выбор способа получения гистологического образца зависит от степени тяжести поражения, типа ЗТ и возраста пациентки [1-4,12, 41].

Наиболее приемлемые для исследования биоптаты получаются при использовании петлевых электродов электрорадиохирургических и радиоволновых аппаратов [3, 12, 41].

Гистологическое исследование завершает диагностику заболевания шейки матки. Сочетание поражений разной степени и сокрытие в канале наиболее тяжелых повреждений нередко приводит к расхождению данных прицельных биопсий с недооценкой степени неоплазии по сравнению с результатами последующей эксцизии. Диагноз должен быть установлен по максимально достигнутой степени повреждений [41].

Градация тяжести поражения зависит от количества и расположения незрелых недифференцированных клеток в эпителиальном пласте – его стратификации [12].

1. CIN I – недифференцированные клетки занимают нижнюю треть эпителиального пласта.

2. CIN II – незрелые клетки занимают нижние две трети толщины эпителия;

3. CIN III – незрелые аномальные клетки занимают более чем двух третей толщи эпителиального пласта или всю его толщину, но инвазия в подлежащую строму отсутствует

в том числе после последовательной обработки ее 3-5% водным раствором уксусной кислоты и 3% водным раствором Люголя, с целью оценки состояния шейки матки и определения показаний и места для биопсии с последующим гистологическим исследованием тканей шейки матки [1, 2, 3].

Показанием к кольпоскопическому исследованию являются аномальные результаты цитологического исследования, наличие подозрительных визуальных аномалий, выявление ВПЧ-ВКР.

На первом этапе кольпоскопии необходимо определить, насколько она адекватна для оценки состояния шейки матки. Выраженное воспаление эндо- и экзоцервикса с фибриноидными наложениями, обильными гнойными выделениями, резкой гиперемией, (иногда с десквамацией эпителия), кандидозные напластования, кровотечение, смыкание стенок влагалища над шейкой матки (чаще всего в 3-ем триместре беременности), деформации, девиации шейки матки делает оценку состояния покрова шейки матки практически невозможной или неполноценной – кольпоскопия расценивается как неудовлетворительная [4].

Важнейшим фактором визуализации неопластических изменений является определение зоны стыка между многослойным плоским и железистым эпителием – переходной зоны, которая содержит максимальное количество поражаемых ВПЧ стволовых полипотентных клеток, каскадами делений формирующих очаги CIN. Если стык эпителиев не определяется и располагается в эндоцервиксе, нет уверенности в визуализации всех очагов неоплазии [41]. Ранее использовался термин «неудовлетворительная кольпоскопия», теперь видимость переходной зоны отмечается в заключении отдельным пунктом [4].

Необходимо оценить тип зоны трансформации – I, II, III типы в зависимости от её представленности на эктоцервиксе, расположения и видимости переходной зоны. От типа ЗТ зависят информативность цитологического исследования и ограниченных биопсий [41]. Согласно последней кольпоскопической классификации (Рио-де-Жанейро, 2011 г.), выделяют три типа ЗТ:

I тип ЗТ – переходная зона и вся ЗТ видны полностью на эктоцервиксе, любых размеров.

II тип ЗТ – переходная зона расположена в эндоцервиксе, видна только при инструментальной визуализации канала, а ЗТ видна не полностью, любых размеров.

III тип – переходная зона не видна даже при попытке инструментальной визуализации канала, большая часть или даже вся ЗТ расположена в эндоцервиксе, любых размеров [4].

Риск недооценки степени неоплазии по результатам мазков и ограниченных биопсий при ЗТ II типа выше, чем при ЗТ I типа, и еще выше при ЗТ III типа [41]. Следует оценить всю зону трансформации, её изменения и повреждения, определить нормальная или аномальная кольпоскопическая картина.

Проба с уксусной кислотой. Уксусная кислота вызывает спазм нормальных подэпителиальных сосудов и набухание клеток незрелого и аномального эпителия за счет временной денатурации белков цитоплазмы, отличных от протеомного состава нормальных клеток с побелением и подъемом участков незрелого и аномального эпителия. Важен контроль за скоростью появления уксусно-белой реакции, временем ее удержания и продолжительности проявления очагов непрозрачного белого цвета на поверхности экзоцервикса (ацетобелого эпителия), его плотности, яркости белого цвета можно оценить степень тяжести поражения. Проба является наиболее ценной при кольпоскопии, потому требует качественного проведения. Важно отметить, что достоверность кольпоскопии ограничена, так как степень «ацетобелости», визуально оцениваемая врачом, достаточно субъективна, часть самых тяжелых повреждений может быть скрыта в канале [41]. Имеются кольпоскопические трудности в дифференциальном диагнозе CIN с незрелой метаплазией [1, 2, 3, 41].

Проба с раствором Люголя (проба Шиллера) – на эпителий влагалища и шейки матки воздействуют 3% водным раствором Люголя (1 г йода, 2 г калия йодида, и 100 г дистиллированной воды). Если клетки достаточно насыщены гликогеном – поверхность эпителия станет темного коричневого цвета. При патологических изменениях в клетках эпителия снижается содержание гликогена, поэтому окрас на пораженных участках будет бледнее общего окрашивания эпителия или вообще отсутствовать.

Варианты нормальной кольпоскопической картины

– многослойный плоский эпителий (зрелый, атрофичный)

– эктопия и эктропион — наличие цилиндрического эпителия на экзоцервиксе,

– метаплазированный эпителий (зона трансформации с наботовыми кистами, открытыми устьями желез)

– децидуоз у беременных женщин.

«Аномальные кольпоскопические картины»

– слабовыраженные изменения (I степени тяжести),

– выраженные изменения (II степени тяжести),

– неспецифические изменения,

– подозрение на инвазию.

Слабовыраженными изменениями следует считать тонкий ацетобелый эпителий небольшой плотности, иногда полупрозрачного, с медленно возникающей и быстро проходящей реакцией на уксусную кислоту, с неровными нечеткими краями, с нежной пунктацией и/или мозаикой.

К выраженным изменениям II степени тяжести следует отнести быстрое побеление эпителия и длительное удержание ацетобелости на уксусной пробе, выявление толстого плотного ацетобелого эпителия с четкими контурами, в том числе вокруг открытых желез и внутри зоны трансформации, грубую мозаику и пунктацию, бугристость эпителия.

К неспецифическим аномальным картинам относят лейкоплакию (кератоз, гиперкератоз) и истинную эрозию шейки матки, любые ослабления окраски эпителия после пробы Шиллера (аппликация водного раствора Люголя).

Кольпоскопическое заключение «подозрение на инвазию» возможно при обнаружении атипических и ломких сосудов, бугристой поверхности, экзофитных образований, некроза и некротической язвы.

Выявление патологических кольпоскопических картин требует обязательного цитологического и гистологического исследования с морфологической верификацией [2, 3, 4, 41]. Современная классификация кольпоскопических терминов очень четко структурирована, это позволяет использовать ее в виде протокола кольпоскопического исследования [4].

При аномальном результате кольпоскопии и цитологии обязательным является проведение прицельной или расширенной эксцизионной биопсии шейки матки, вплоть до петлевой эксцизии зоны трансформации и «сопе»-биопсии – конизации [3, 41, 42].

LSIL обычно характеризуются тонким ацетобелым эпителием с нечеткими, неровными краями, нежной мозаикой, нежной пунктацией, неравномерным прокрашиванием раствором Люголя.

HSIL кольпоскопически представлены плотным ацетобелым эпителием с четкими ровными краями, грубой пунктацией, грубой мозаикой. Эти поражения всегда йоднегативны.

Наличие атипических сосудов, хрупкого эпителия, некротических участков и изъязвлений позволяют заподозрить инвазивный рак.